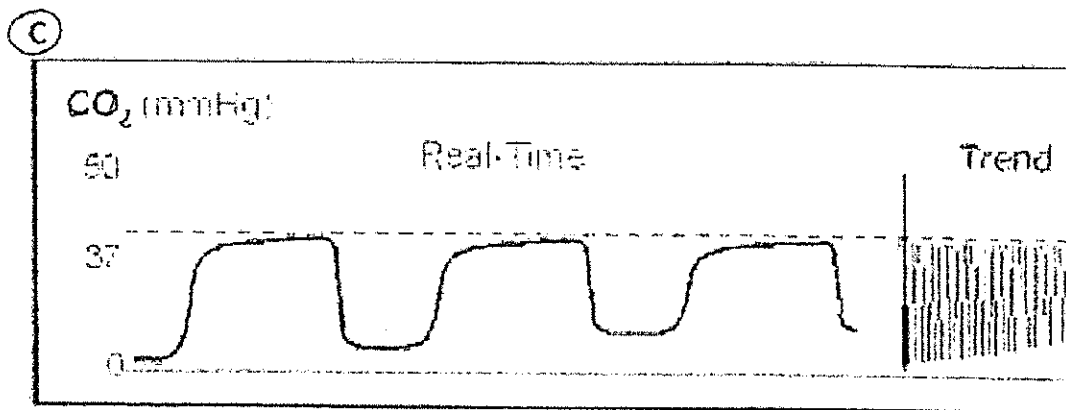
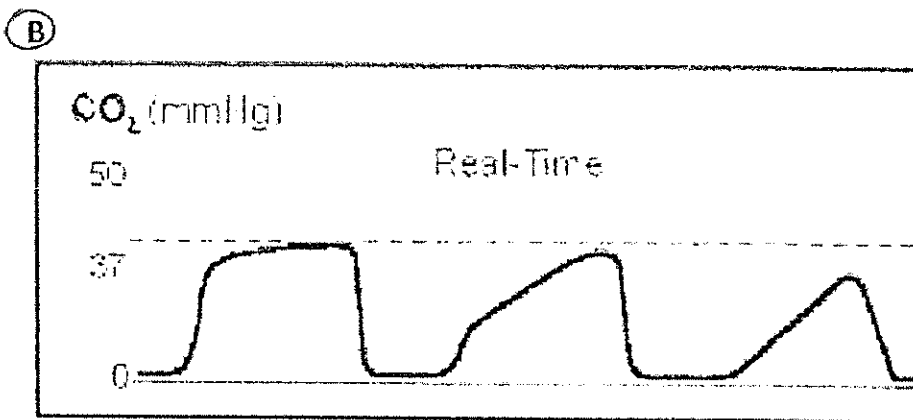
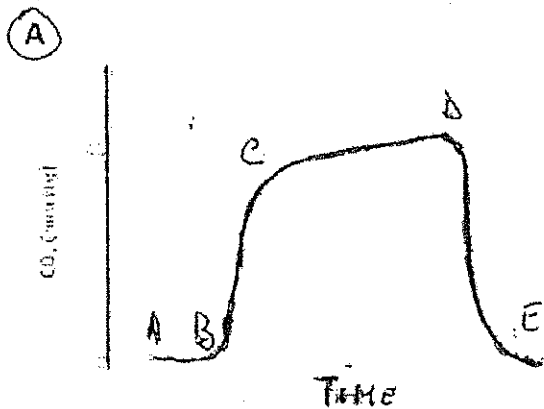


Prova pratica n. 2

PROVA SORTEGGIATA

Il candidato, avvalendosi del confronto con un tracciato normale (A), commenti brevemente i tracciati capnografici patologici (B) e (C) rilevati in corso di anestesia



for  
ER  
h

CANDIDATA CHE HA ESTRATTO  
LA PROVA PRATICA  
Chiara Lorenzi