







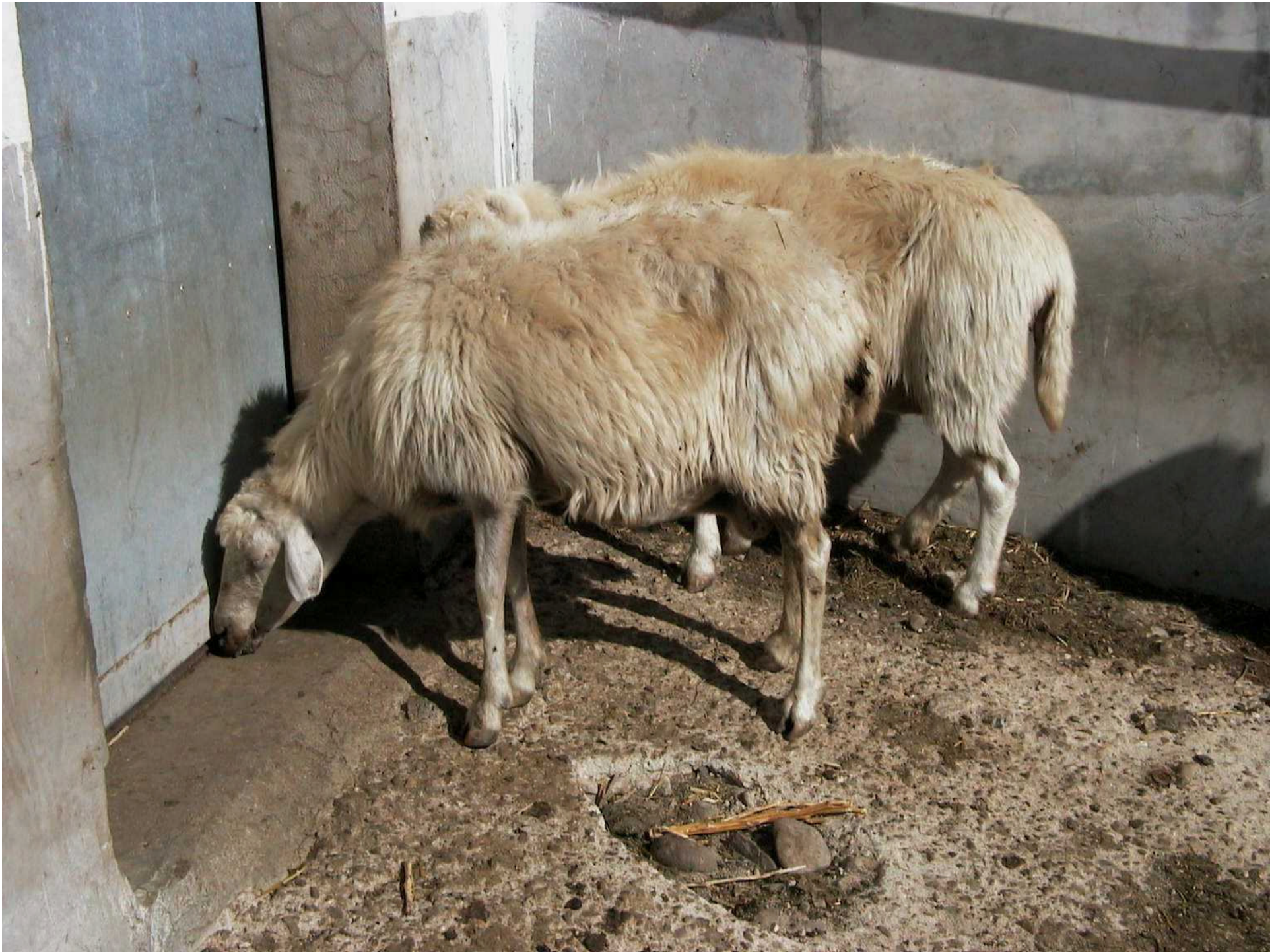






















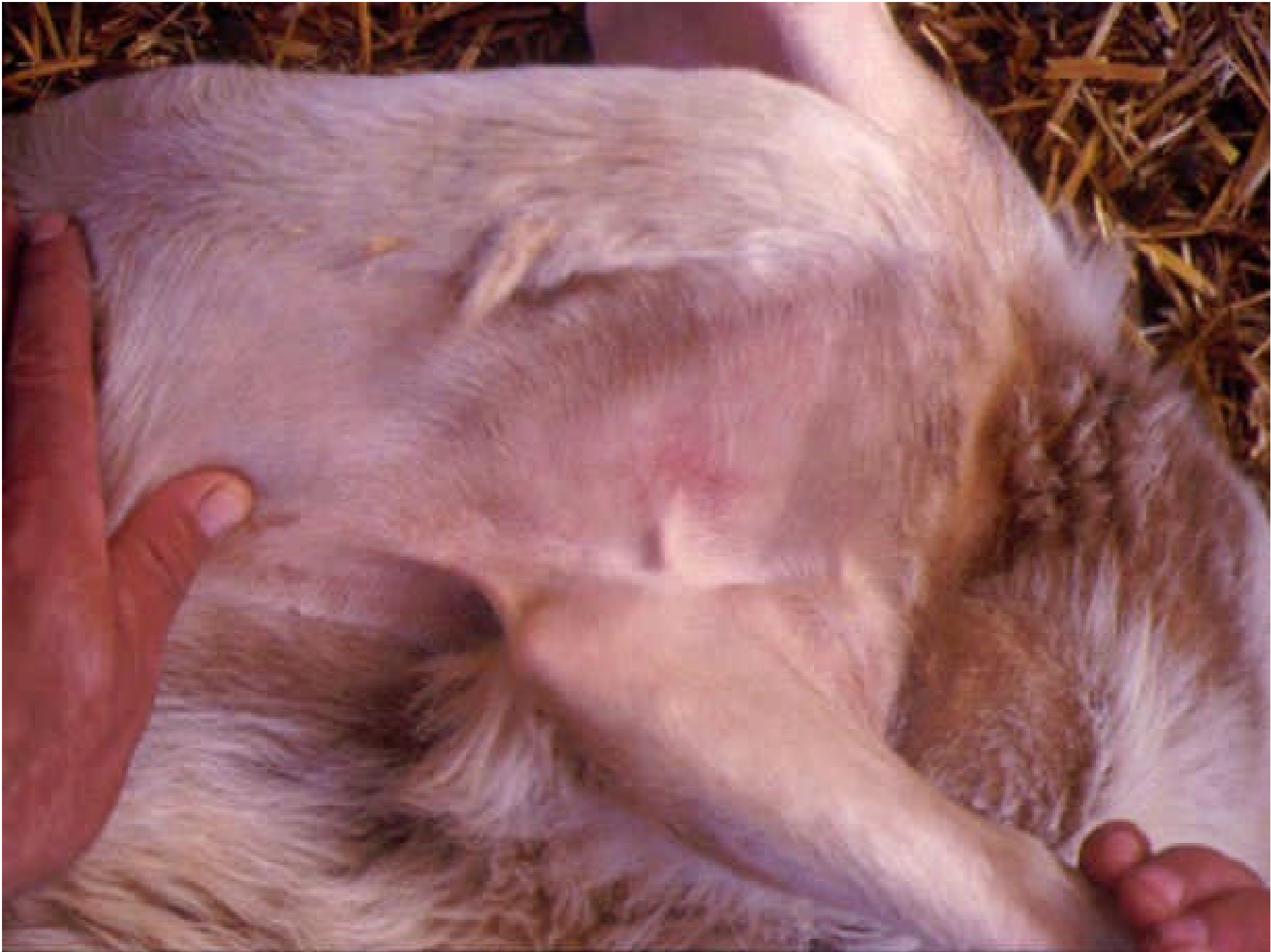


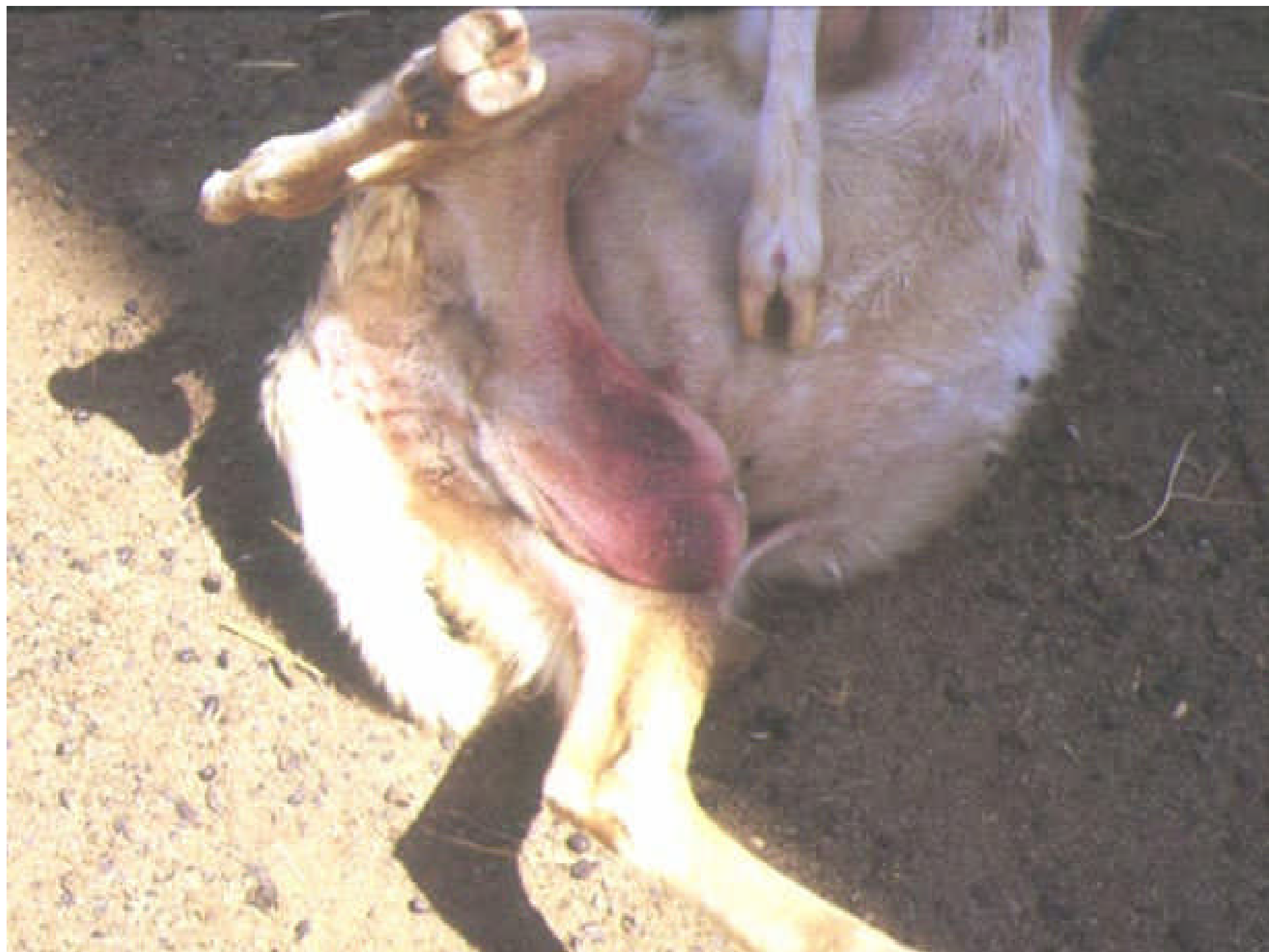
# **SUPERFICIE CUTANEA**

⇒ IPEREMIA & EMORRAGIE











# REGIONE DELLA TESTA

## □ EDEMI:

- ▣ Regione periorbitale e palpebre
- ▣ Labbra
- ▣ Regione mandibolare e sottomandibolare

## □ EMORRAGIE, EROSIONI & NECROSI:

- ▣ Musello
- ▣ Labbra & gengive
- ▣ Lingua

## □ CIANOSI:

- ▣ LINGUA BLU













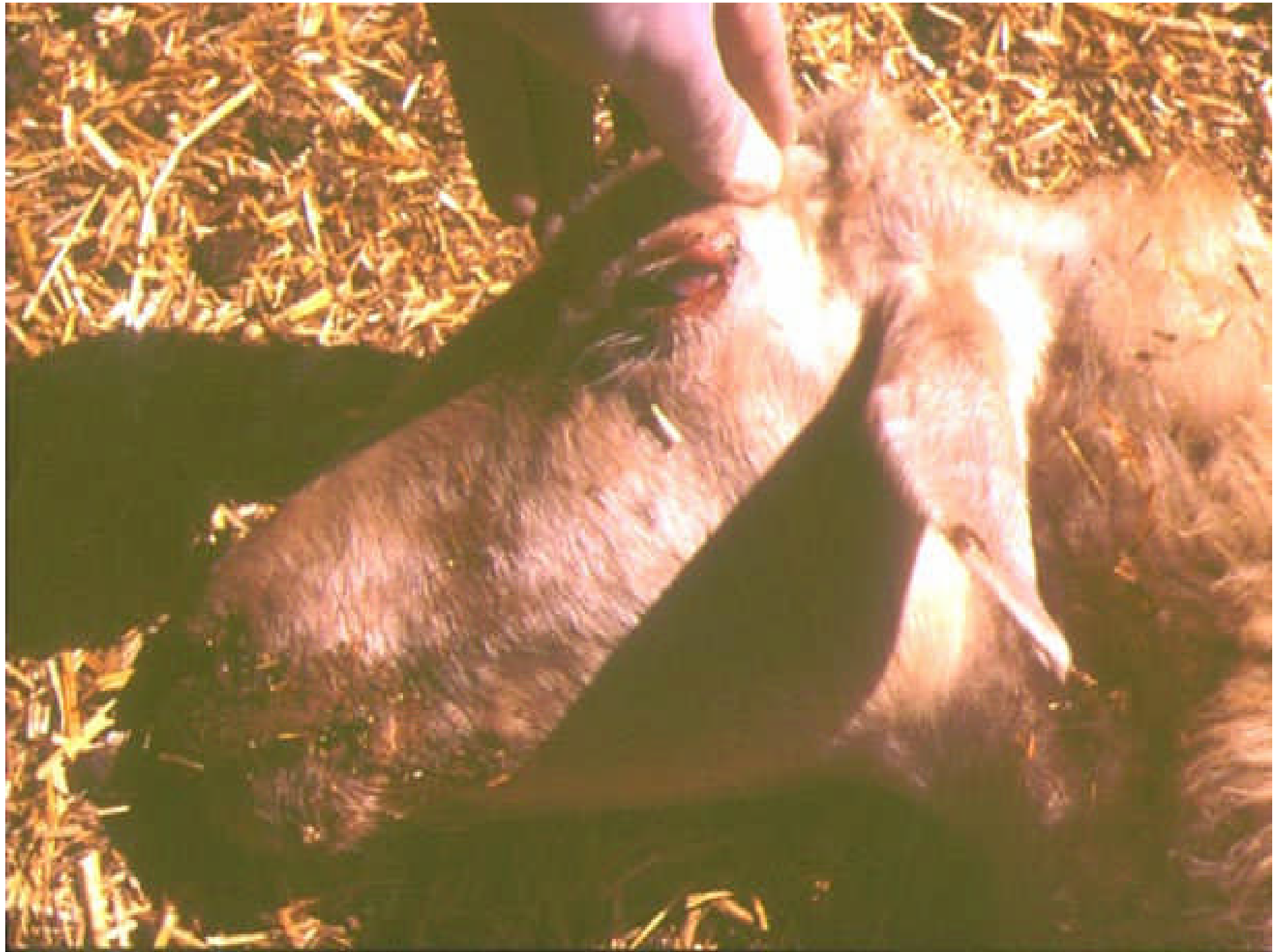

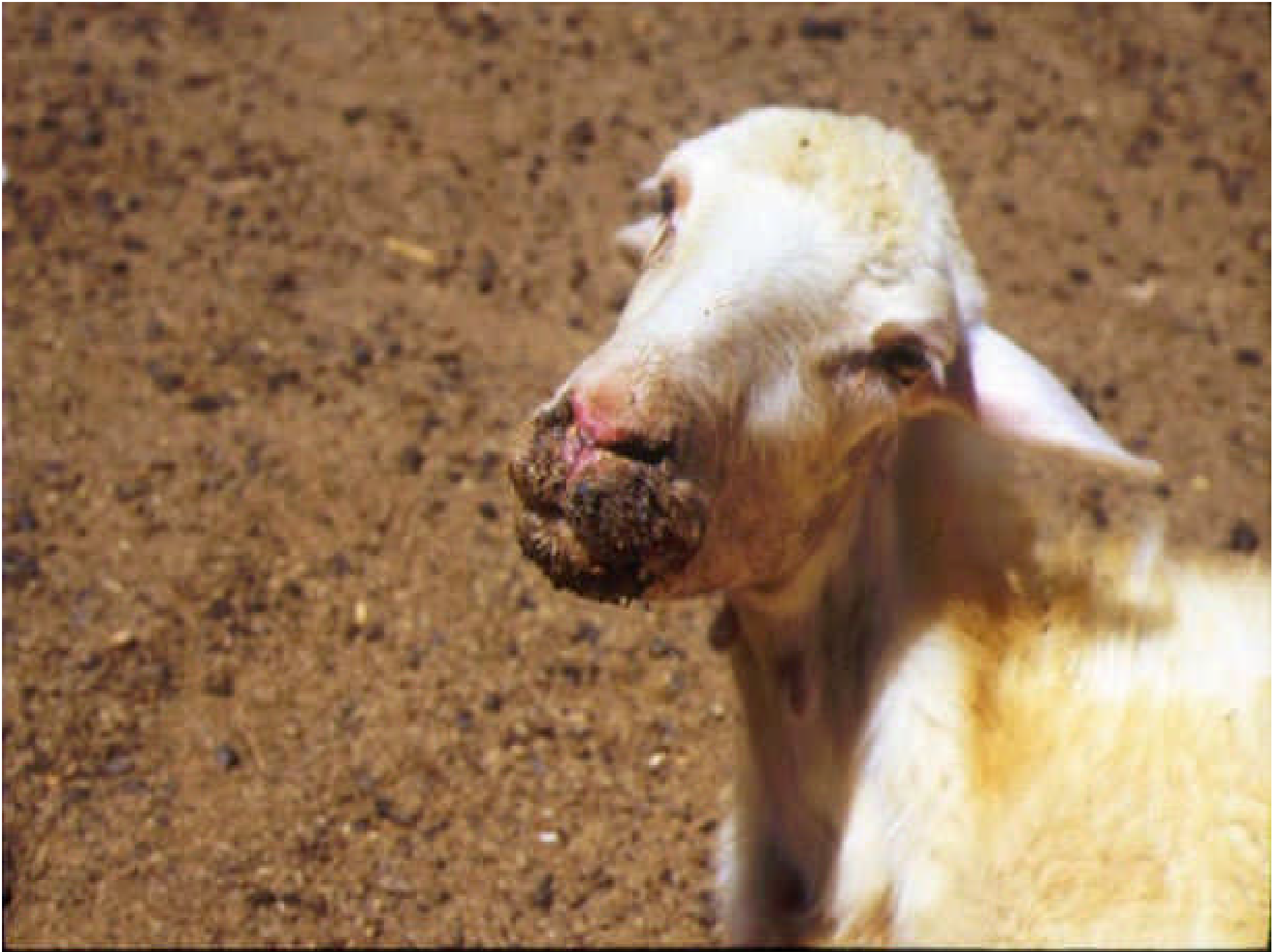





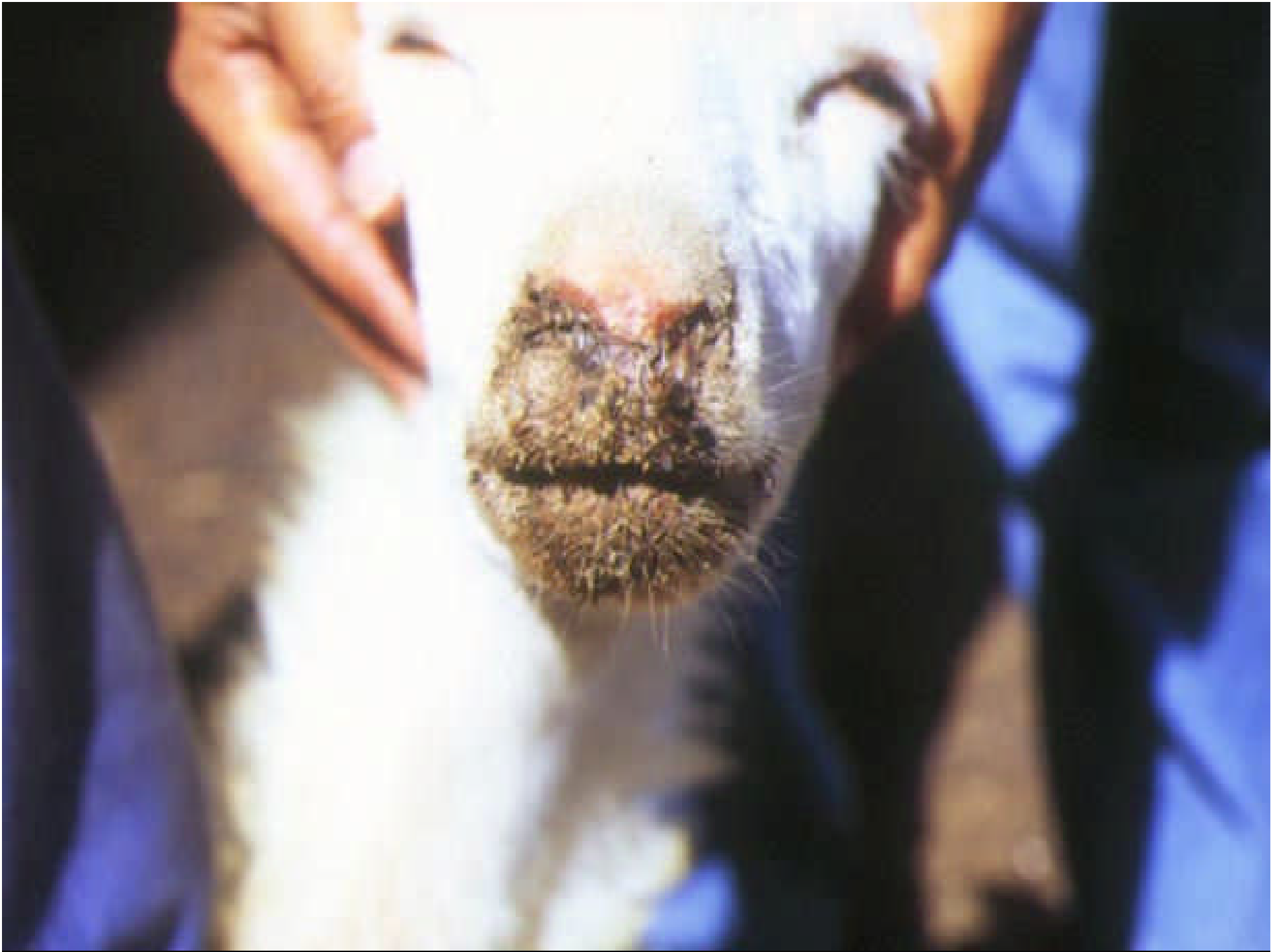






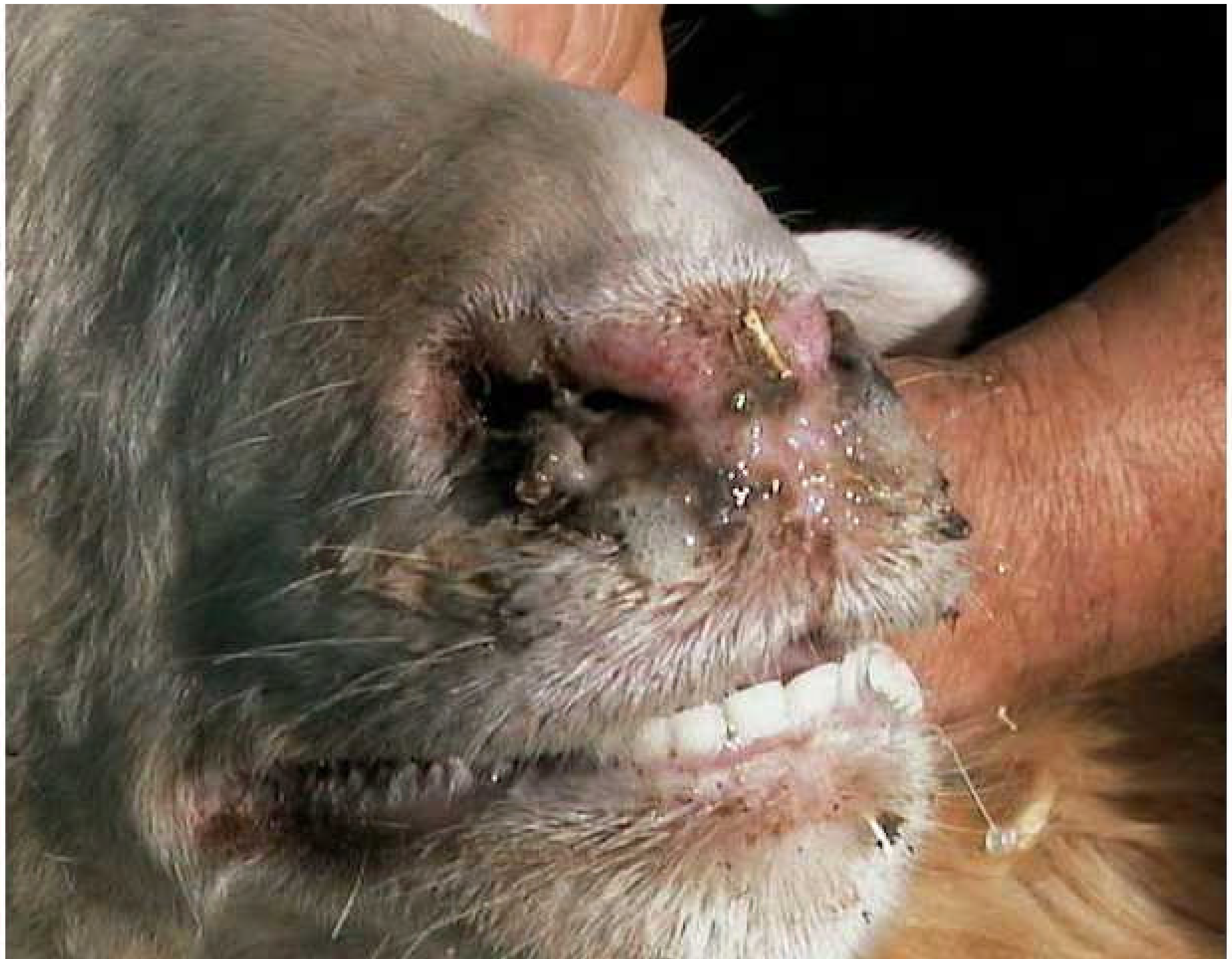


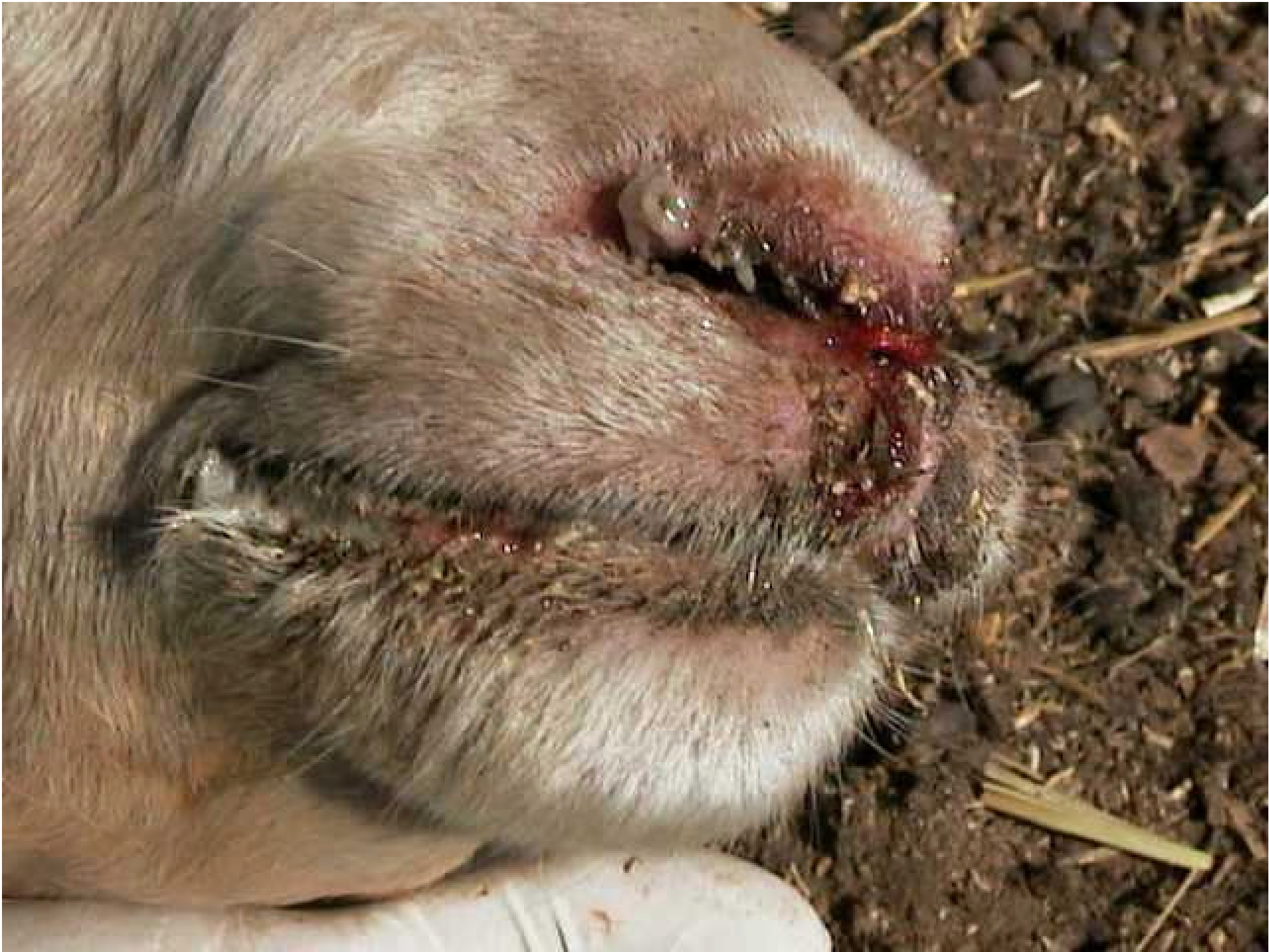




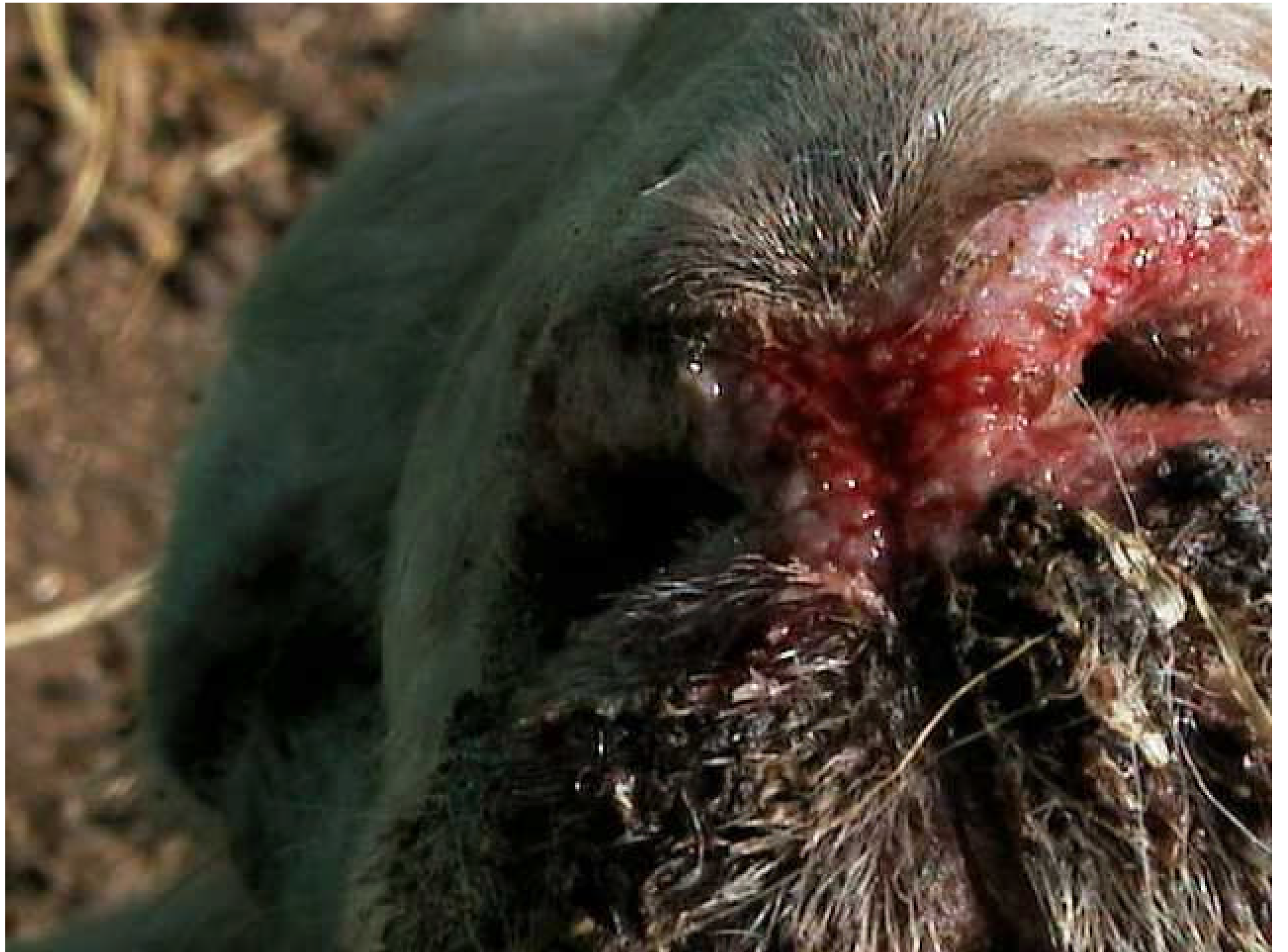


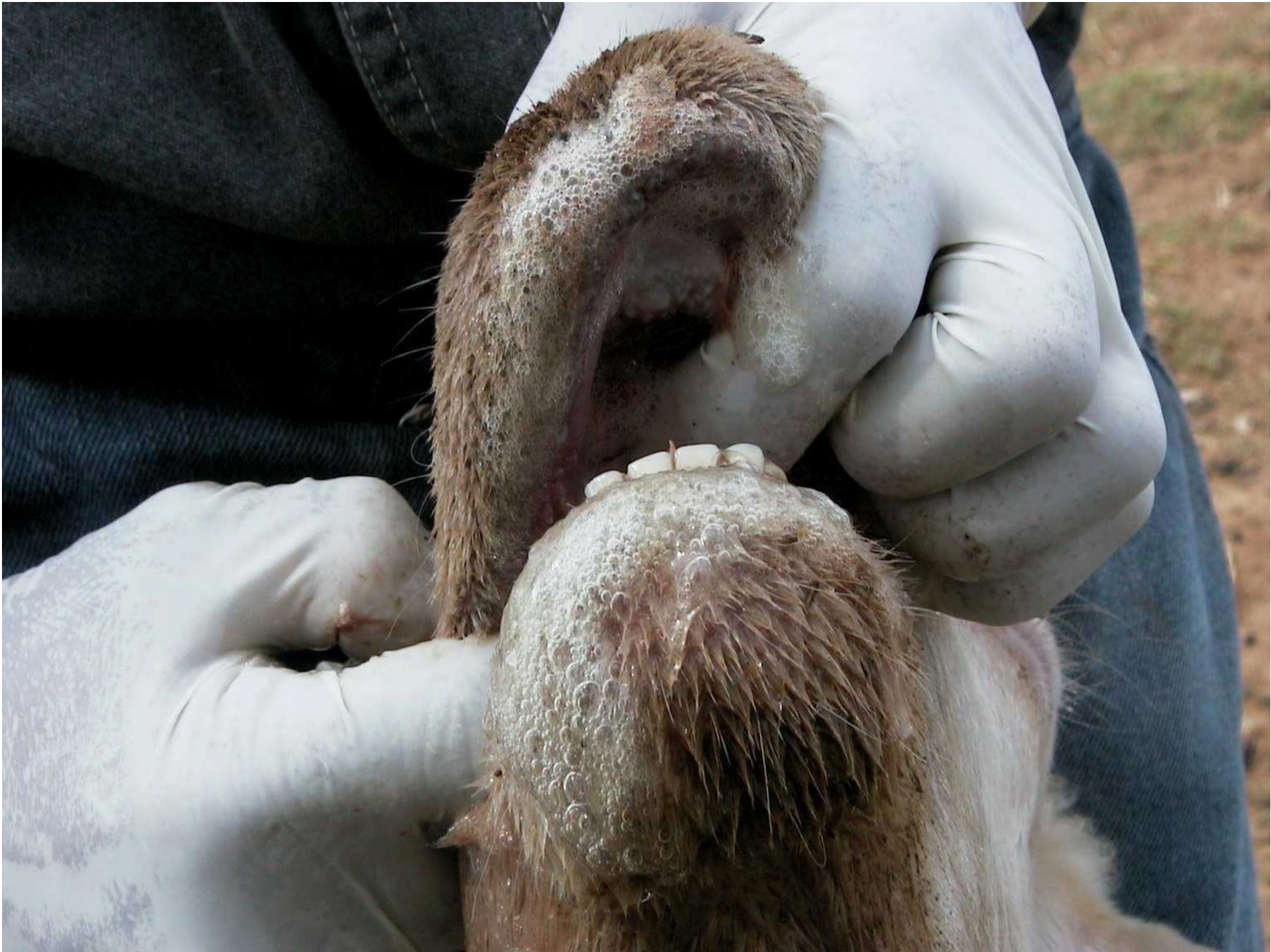




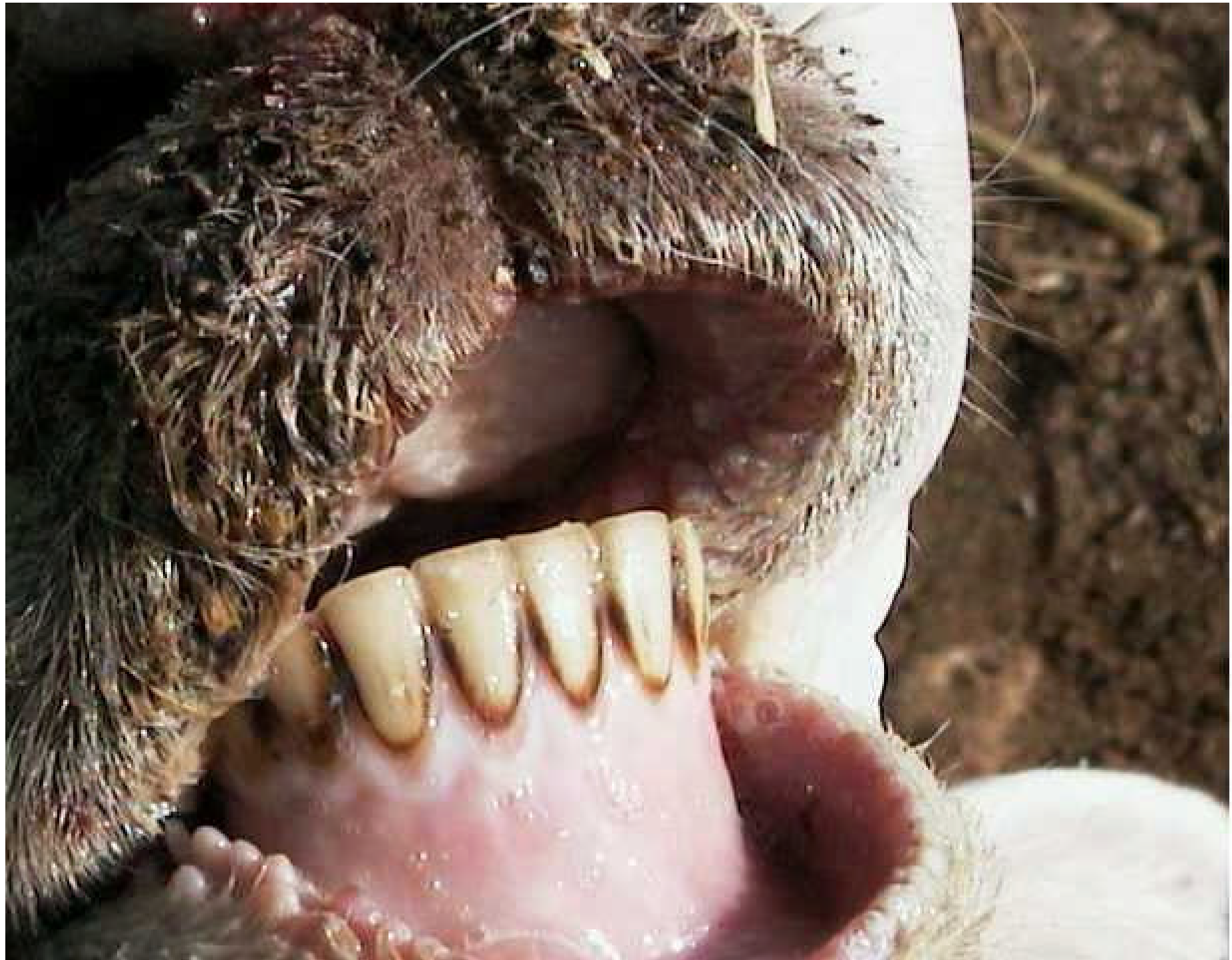


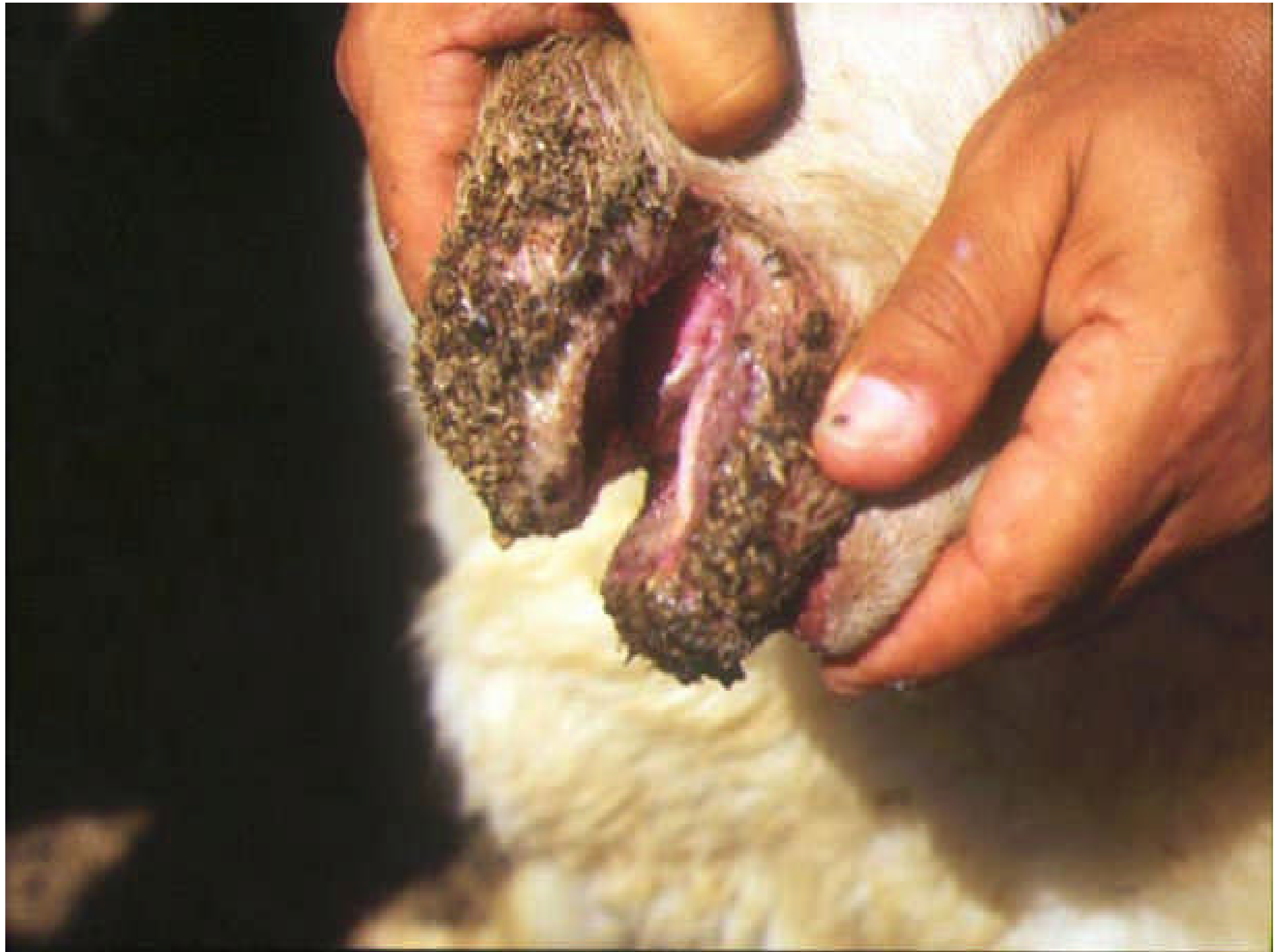




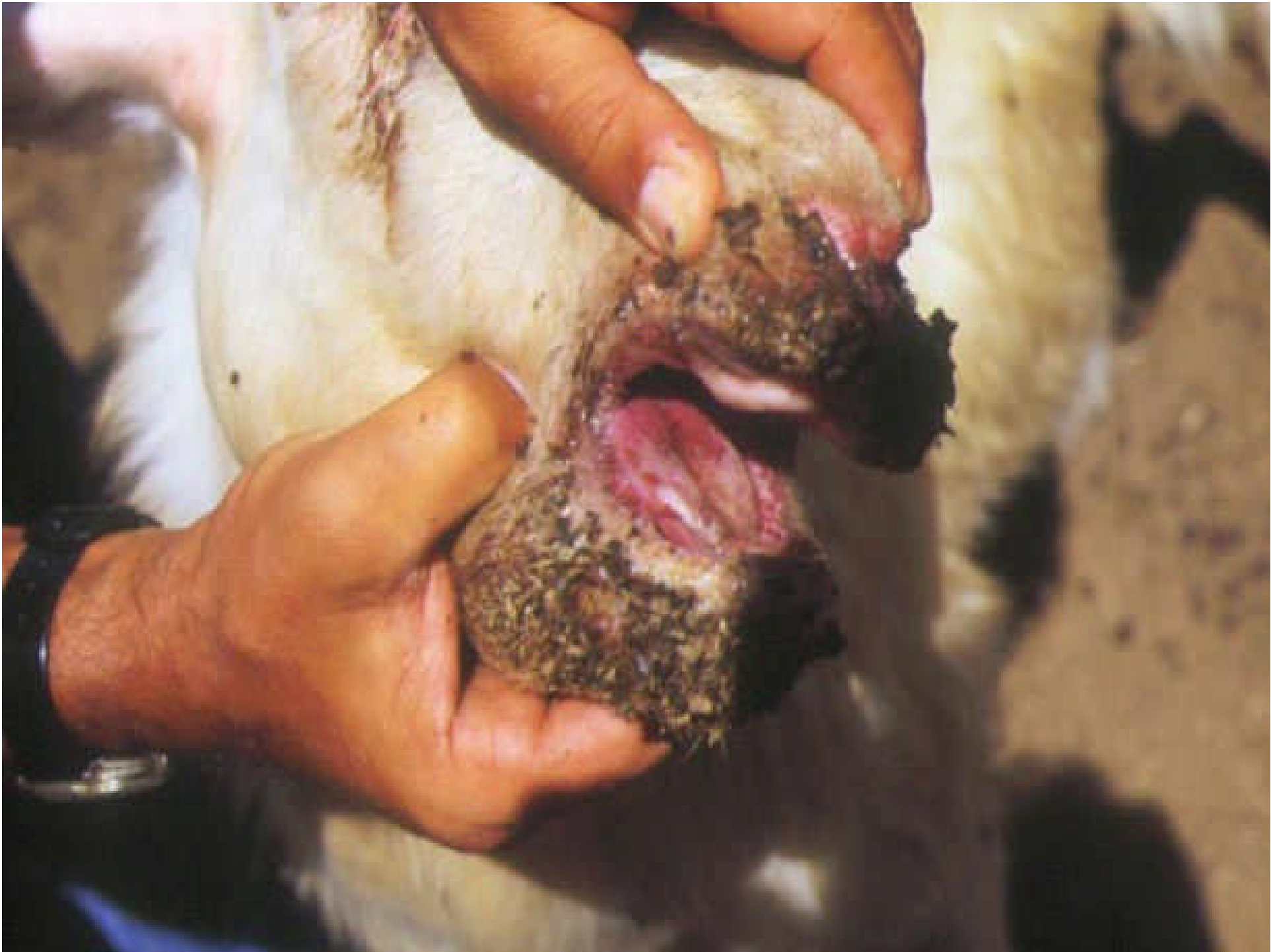


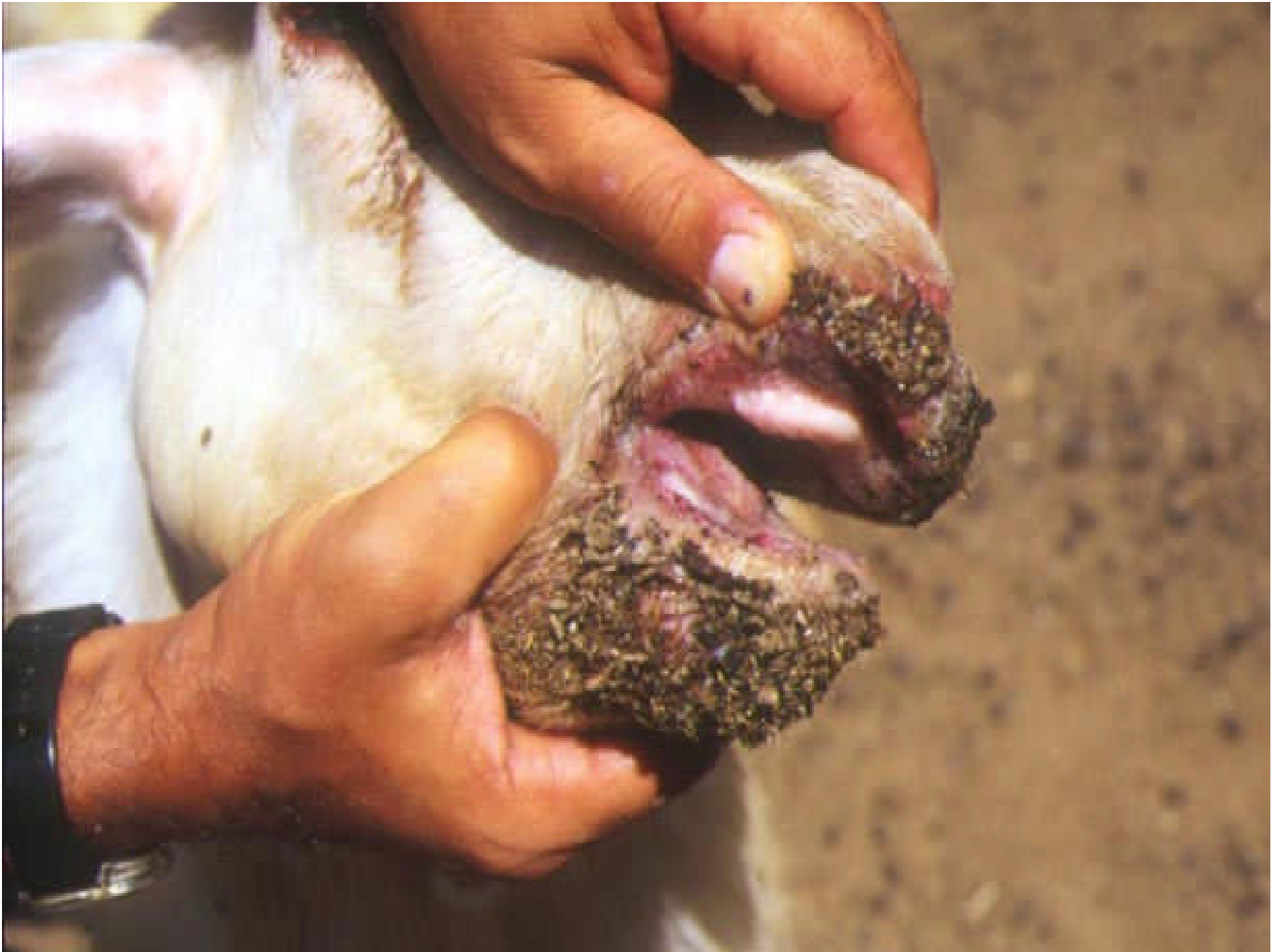




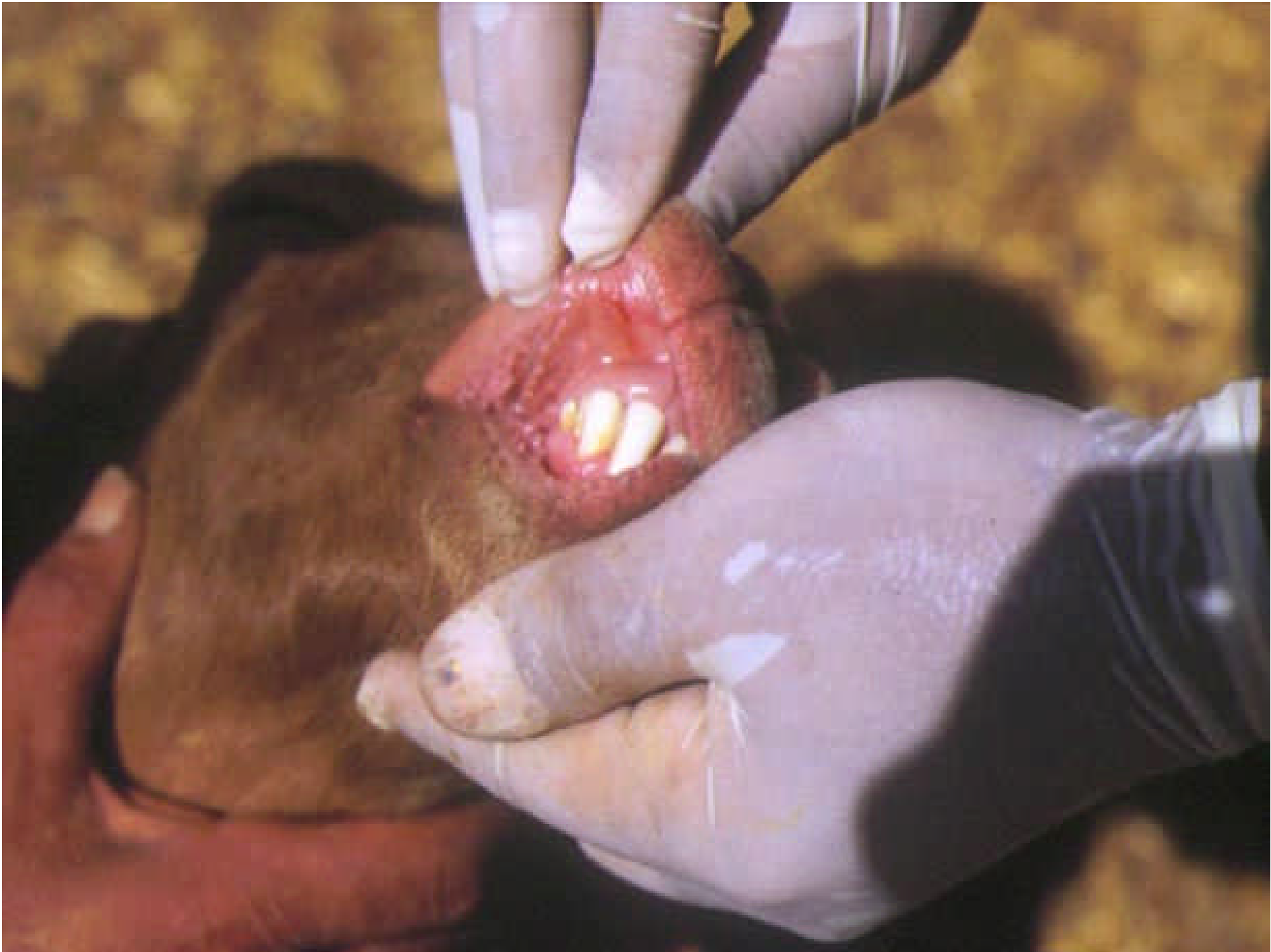


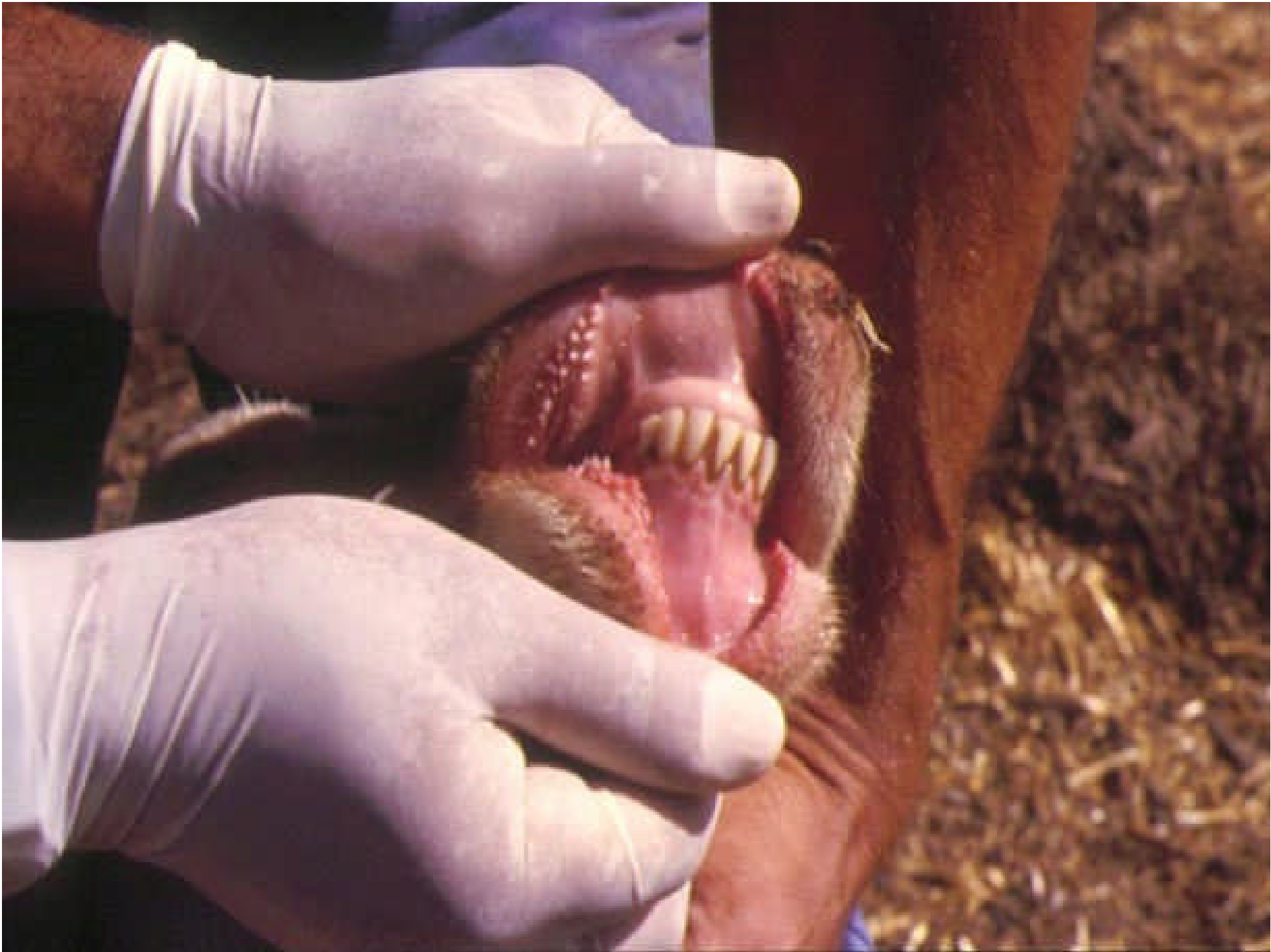




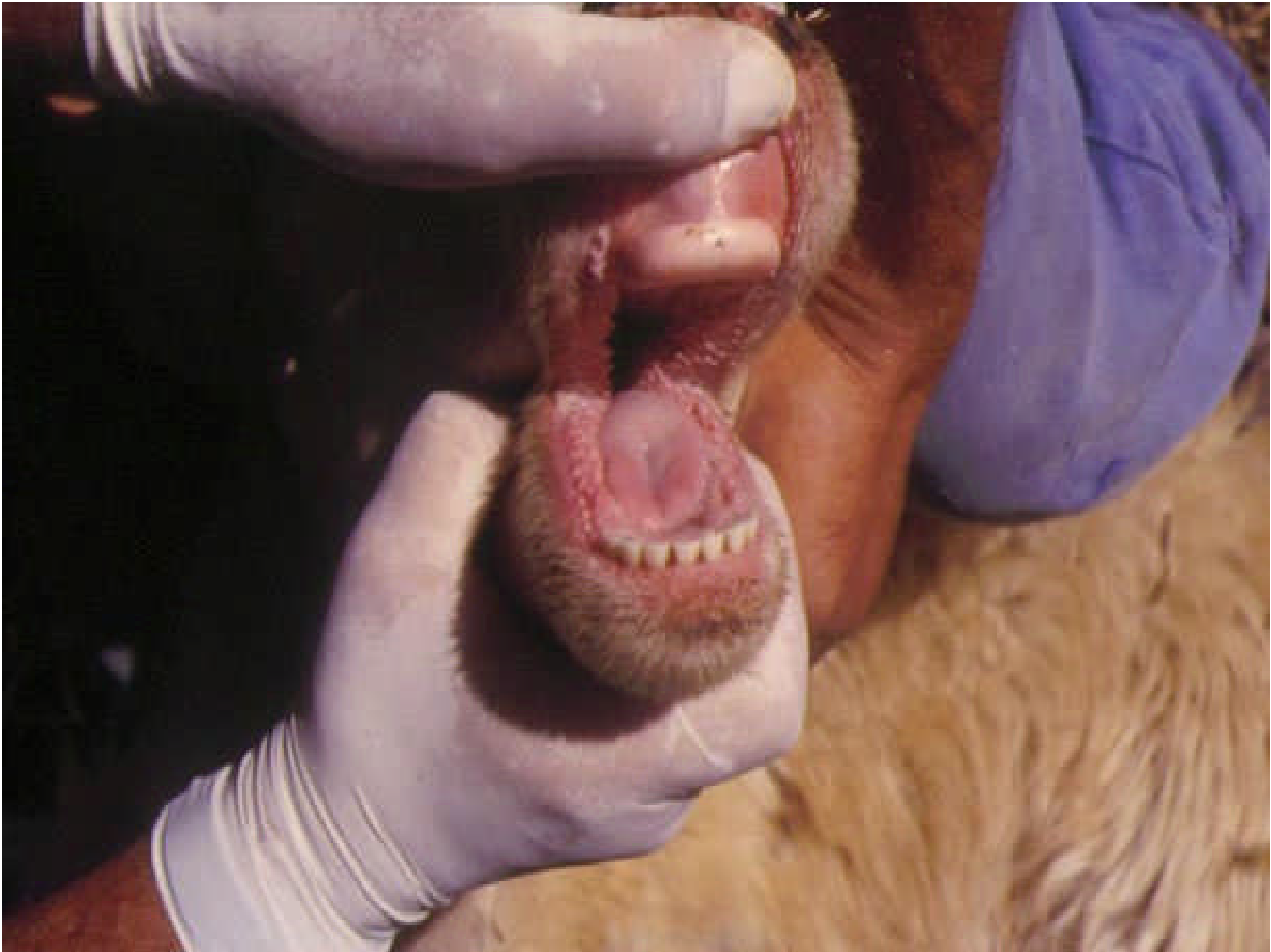


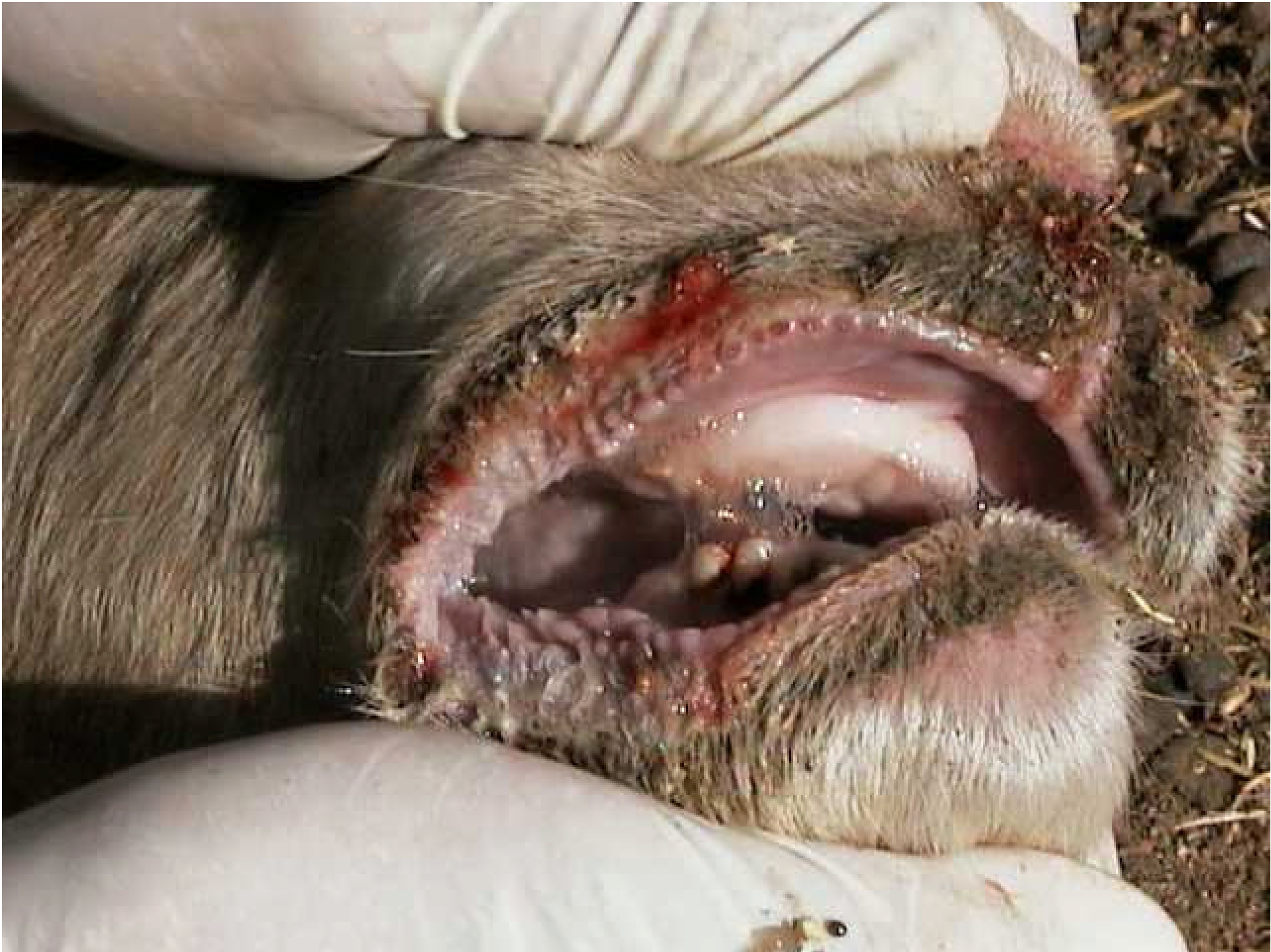




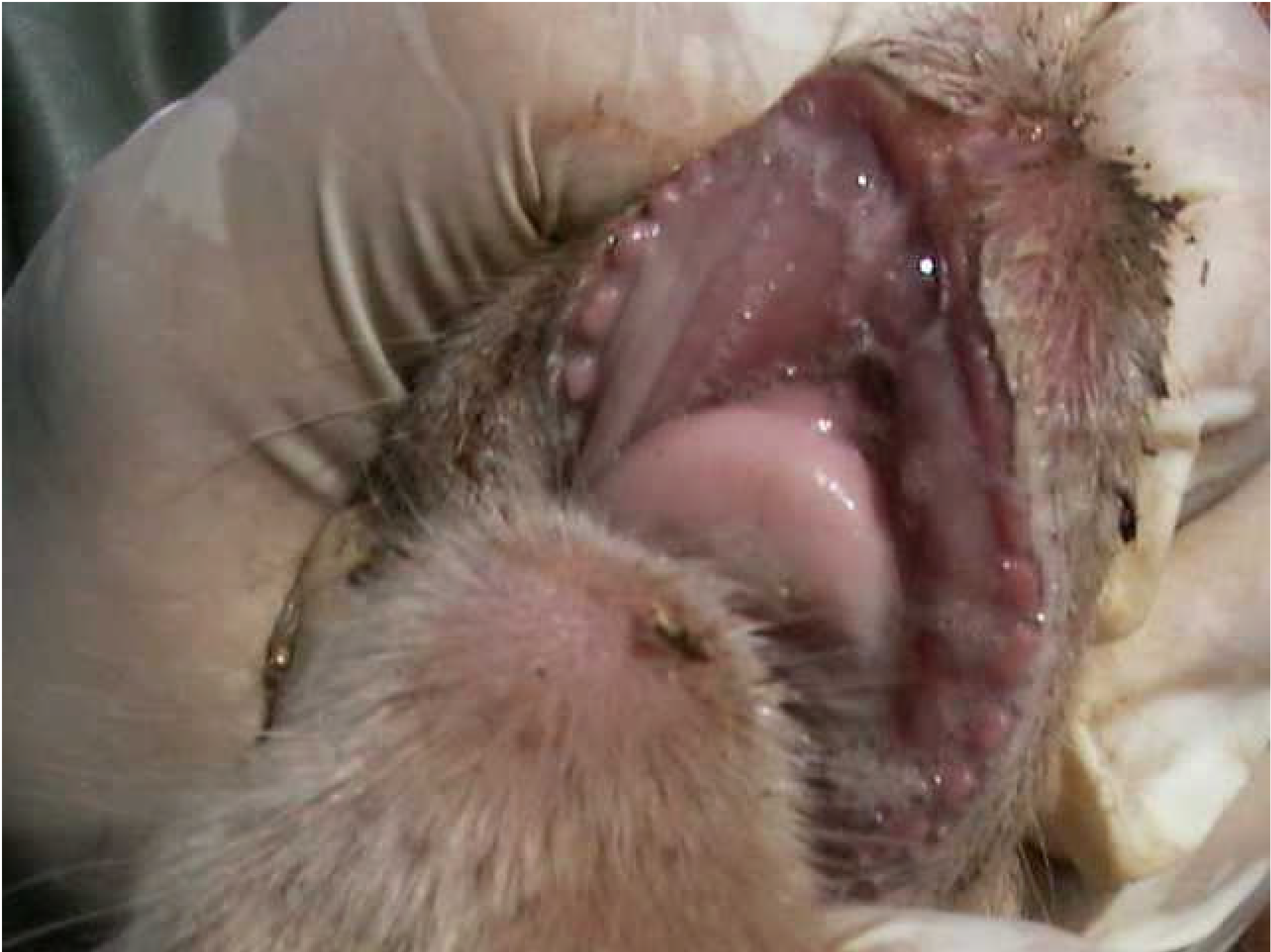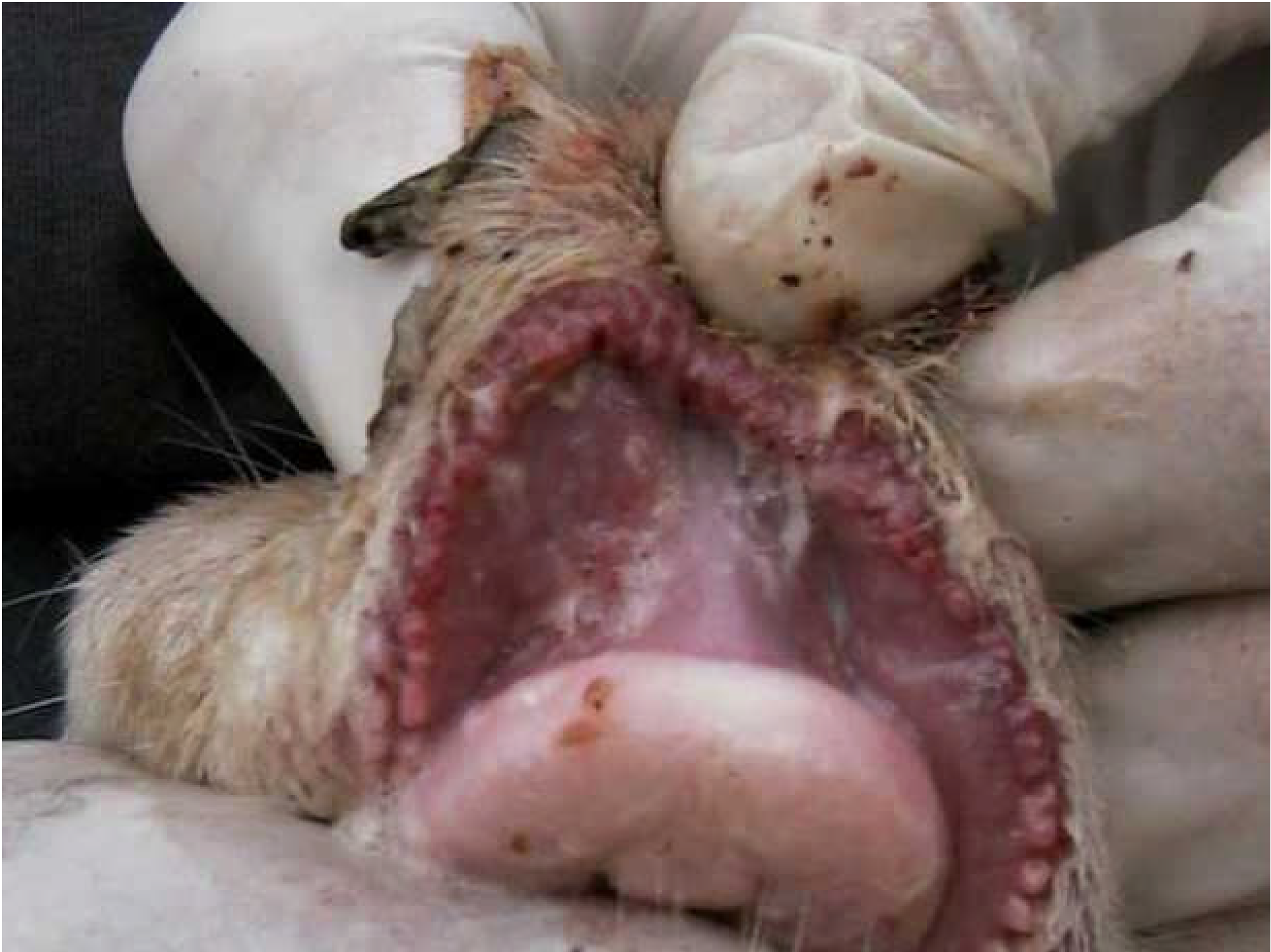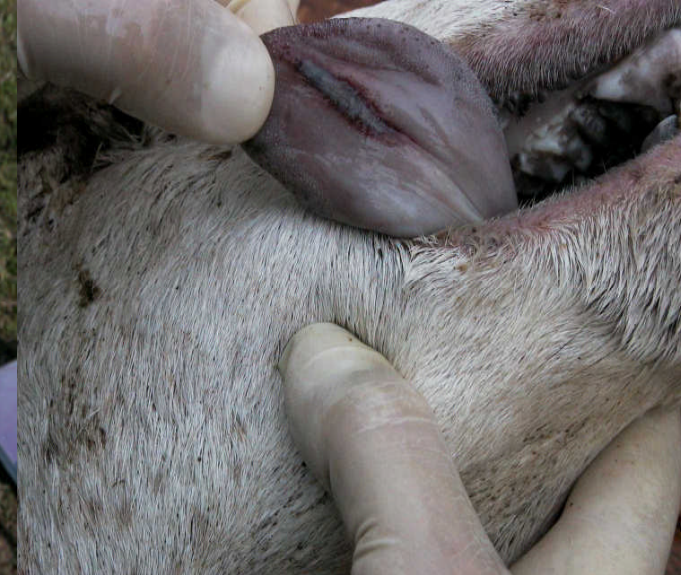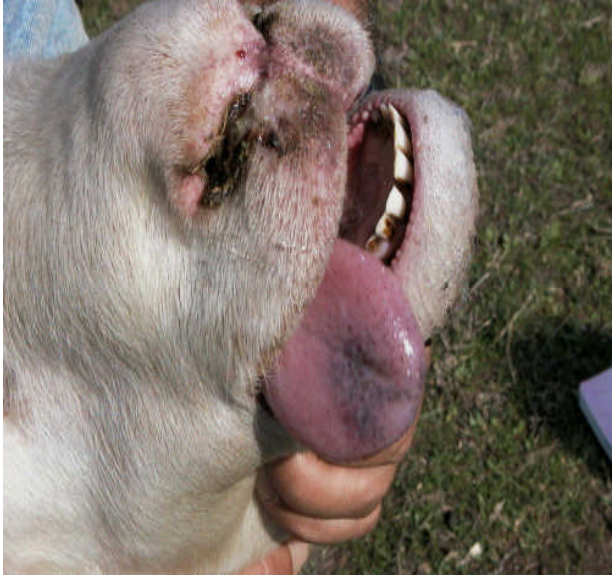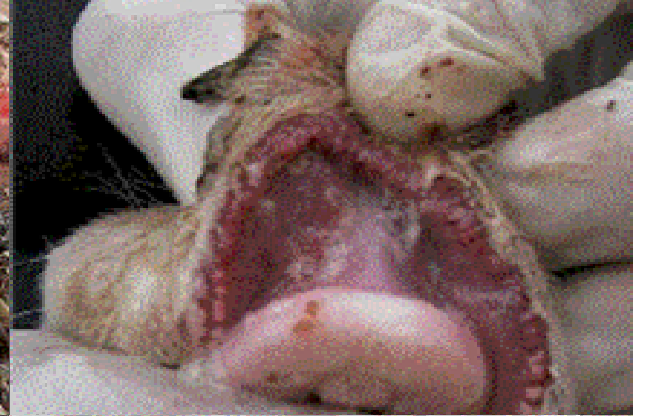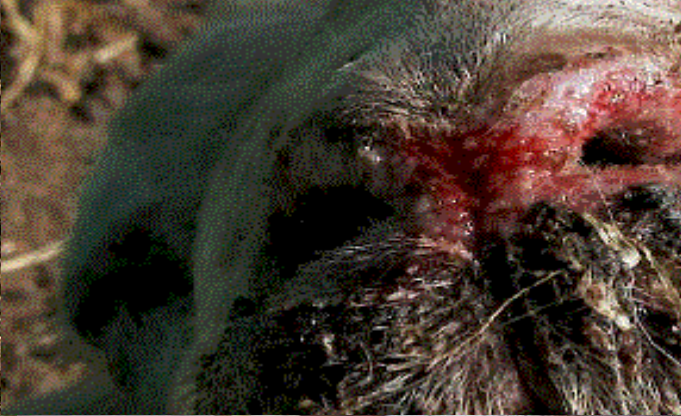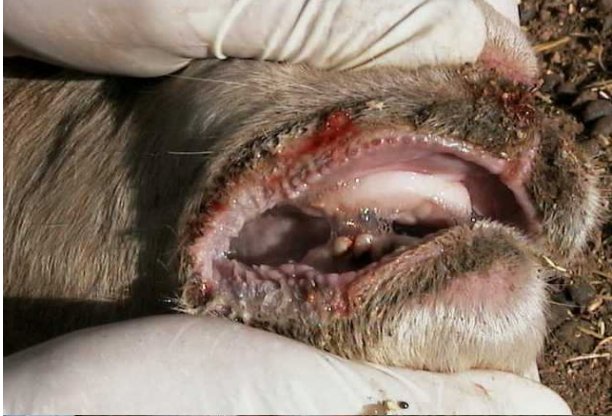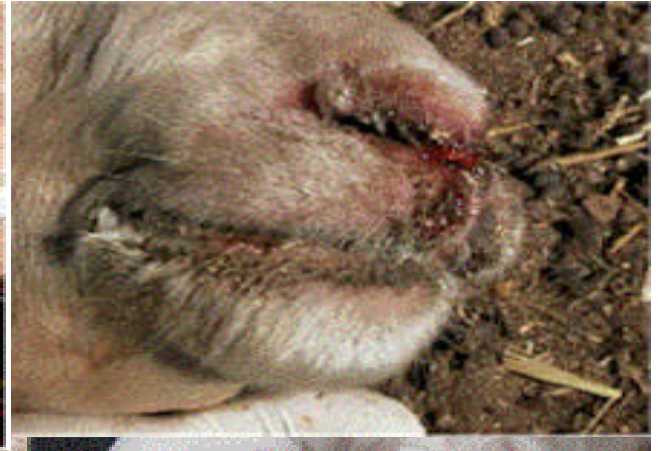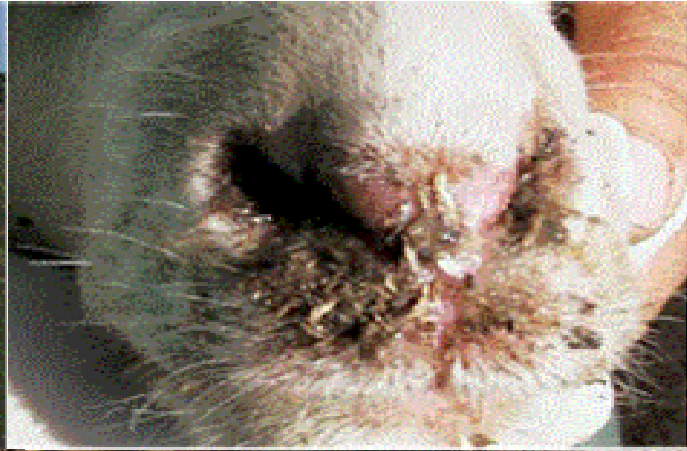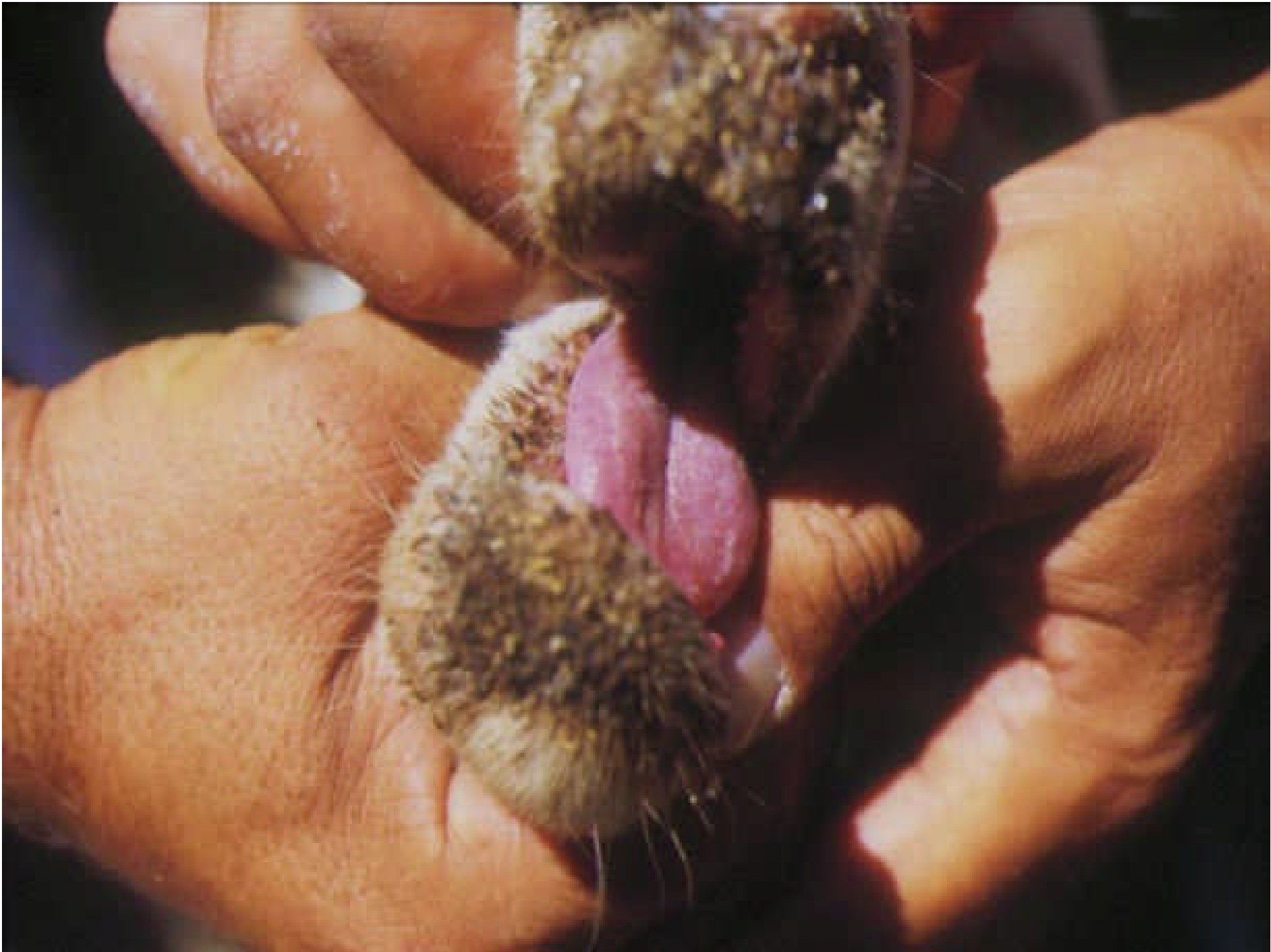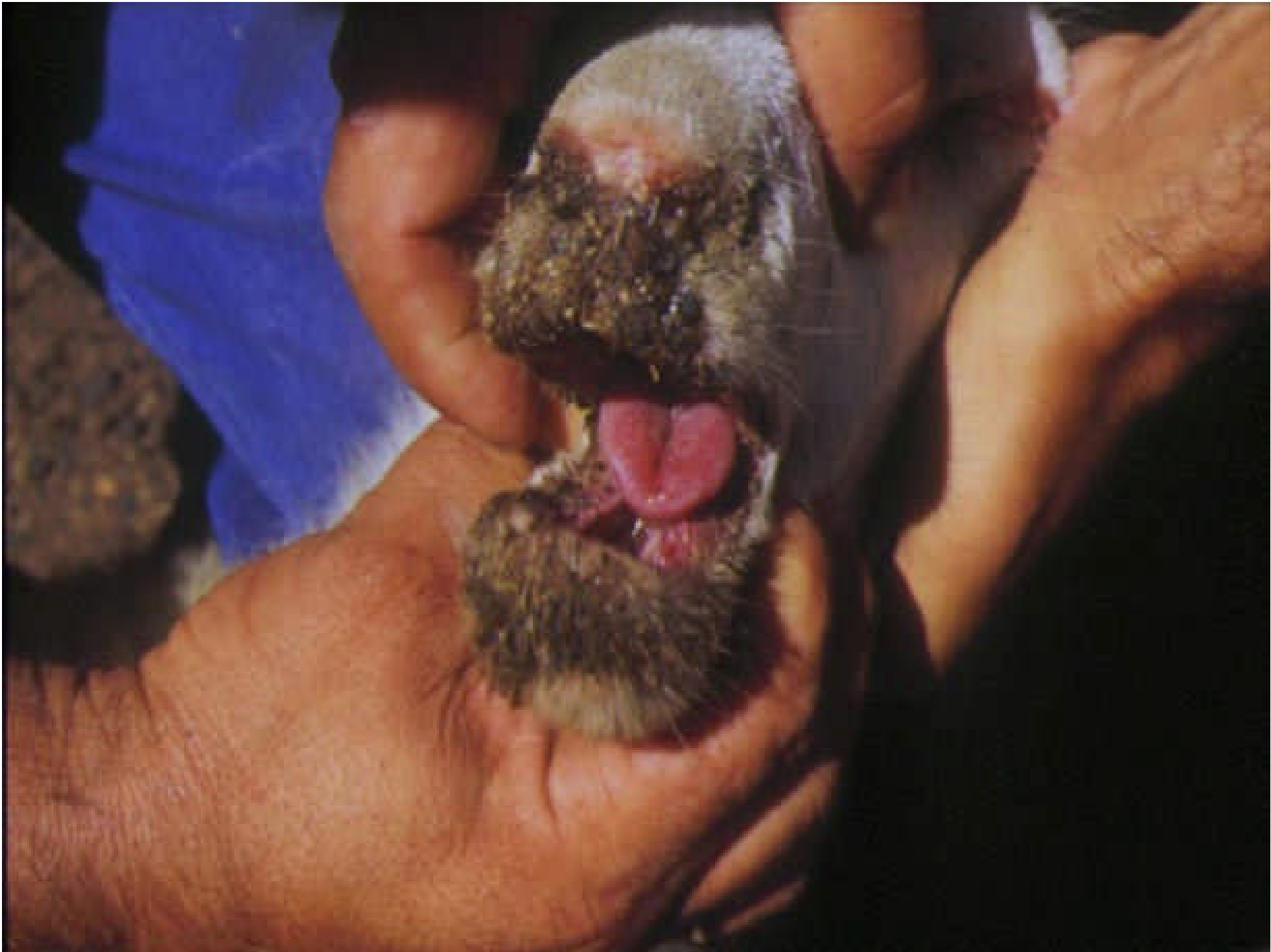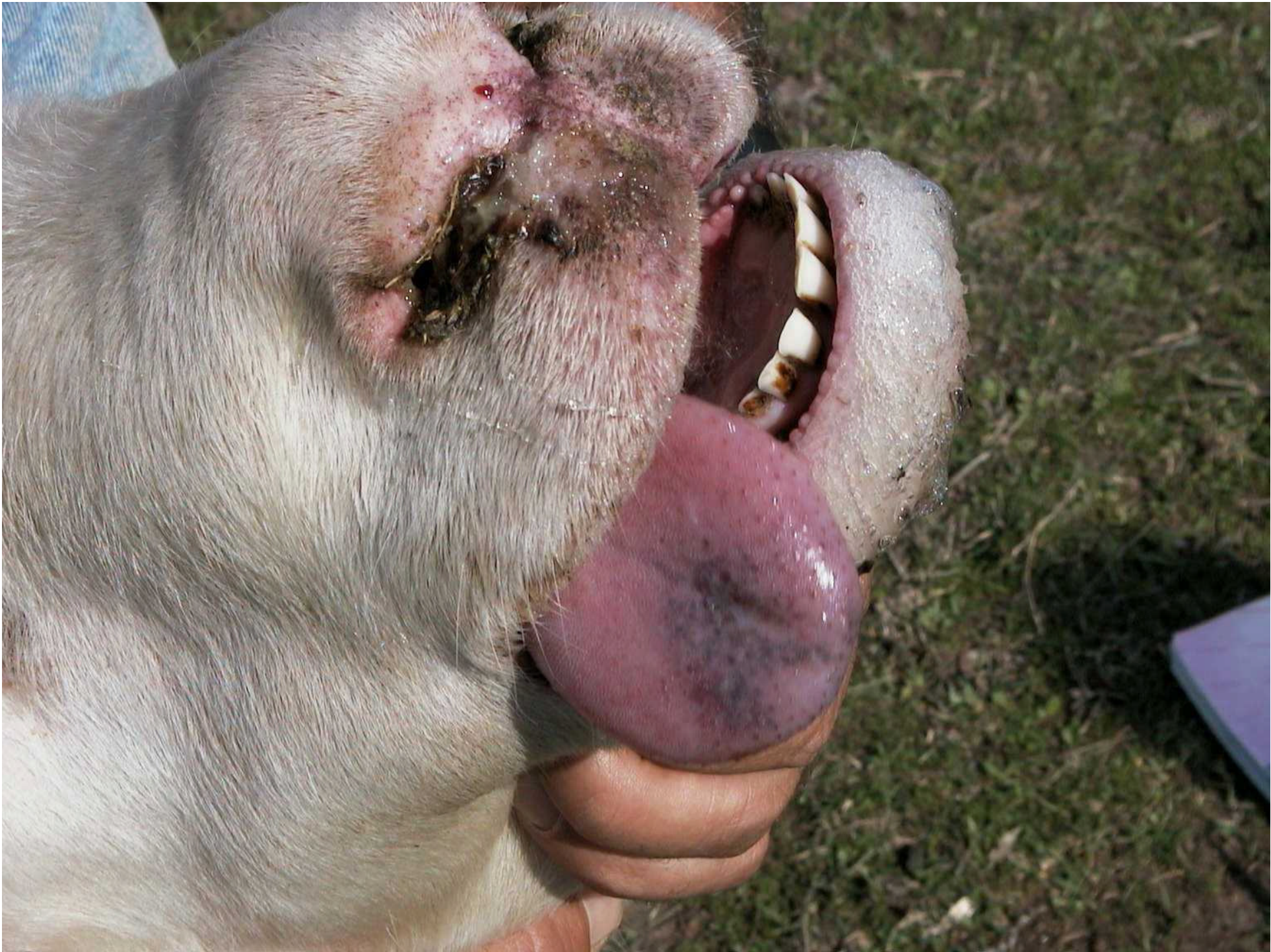




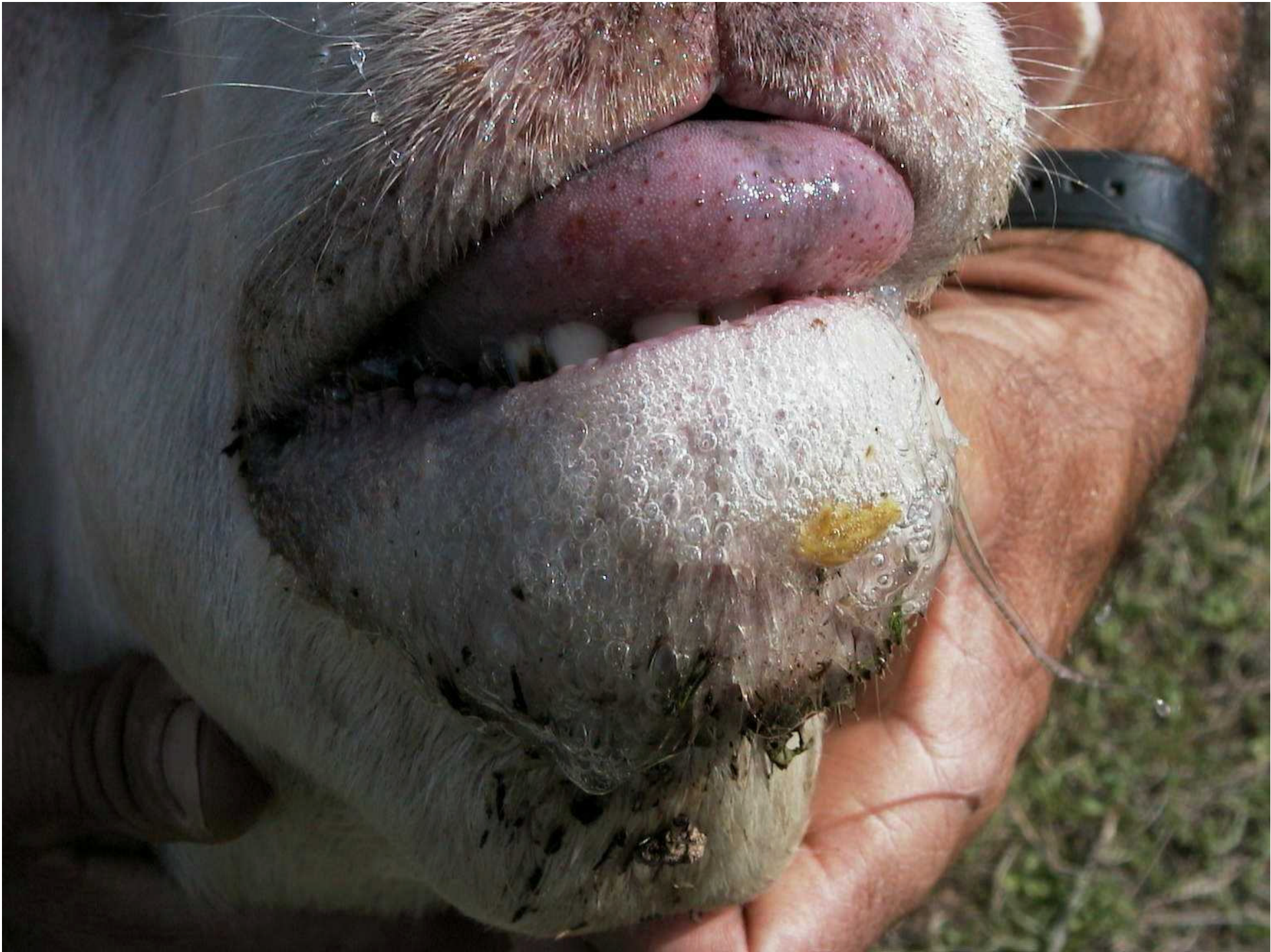





























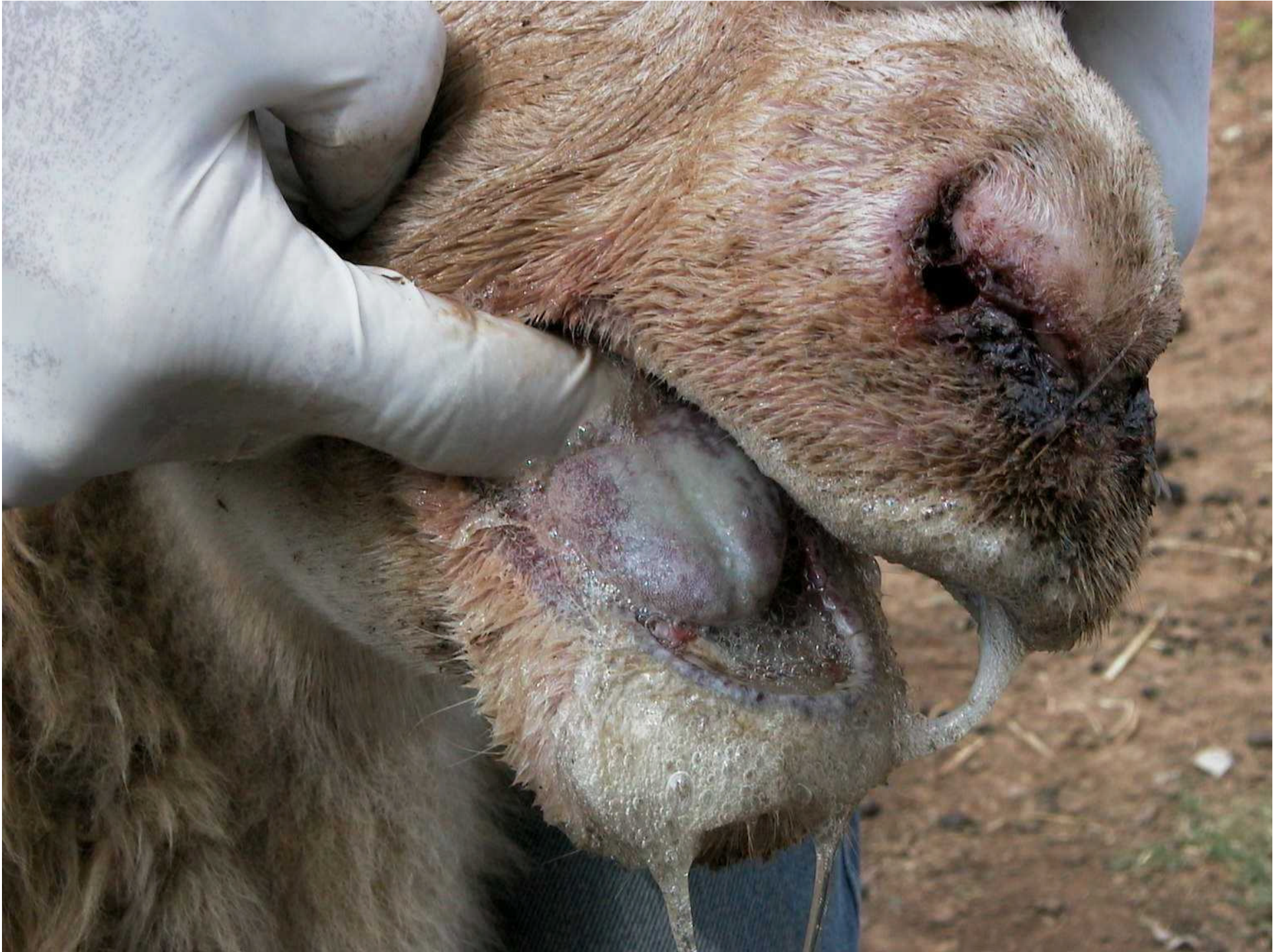






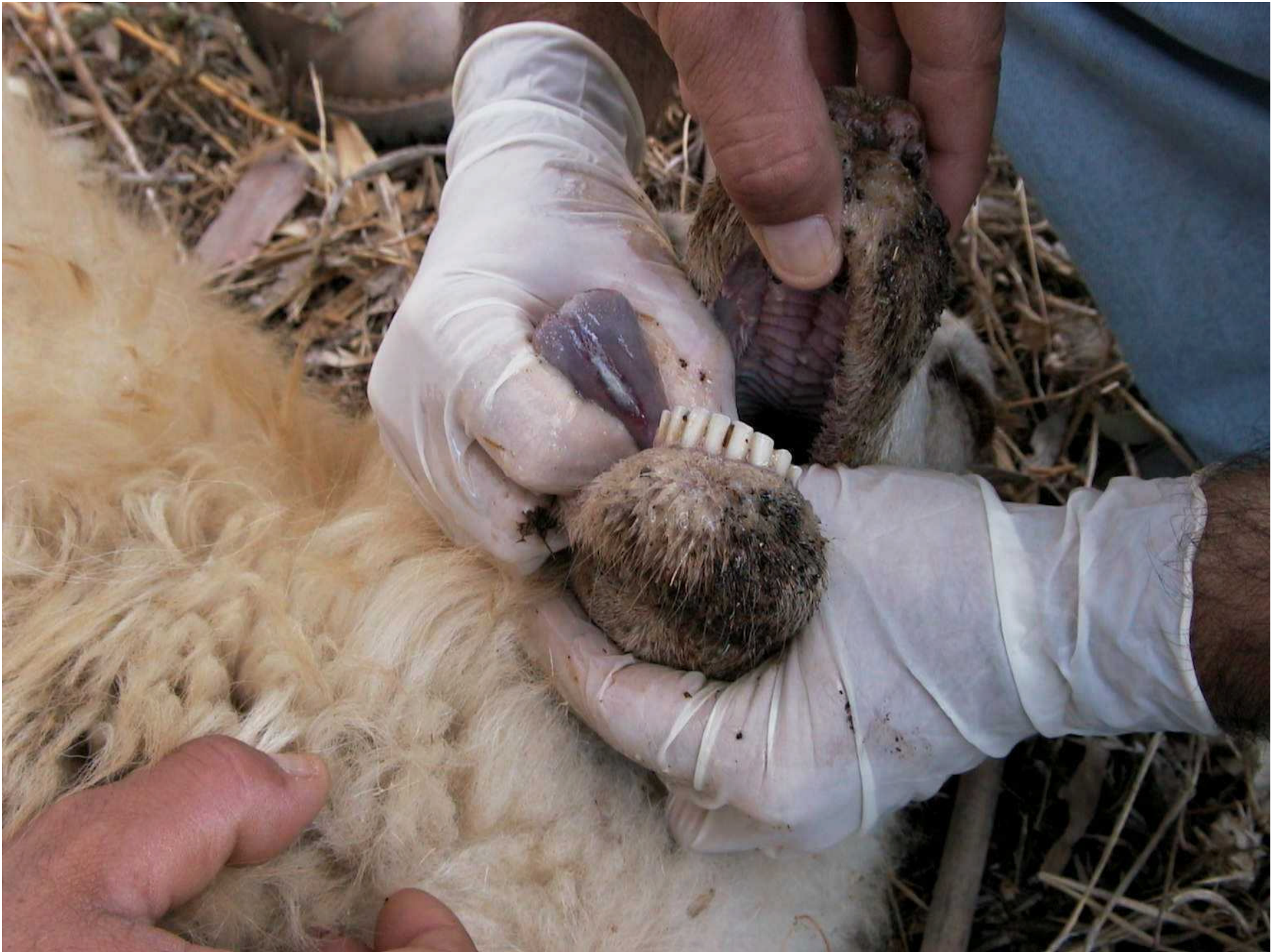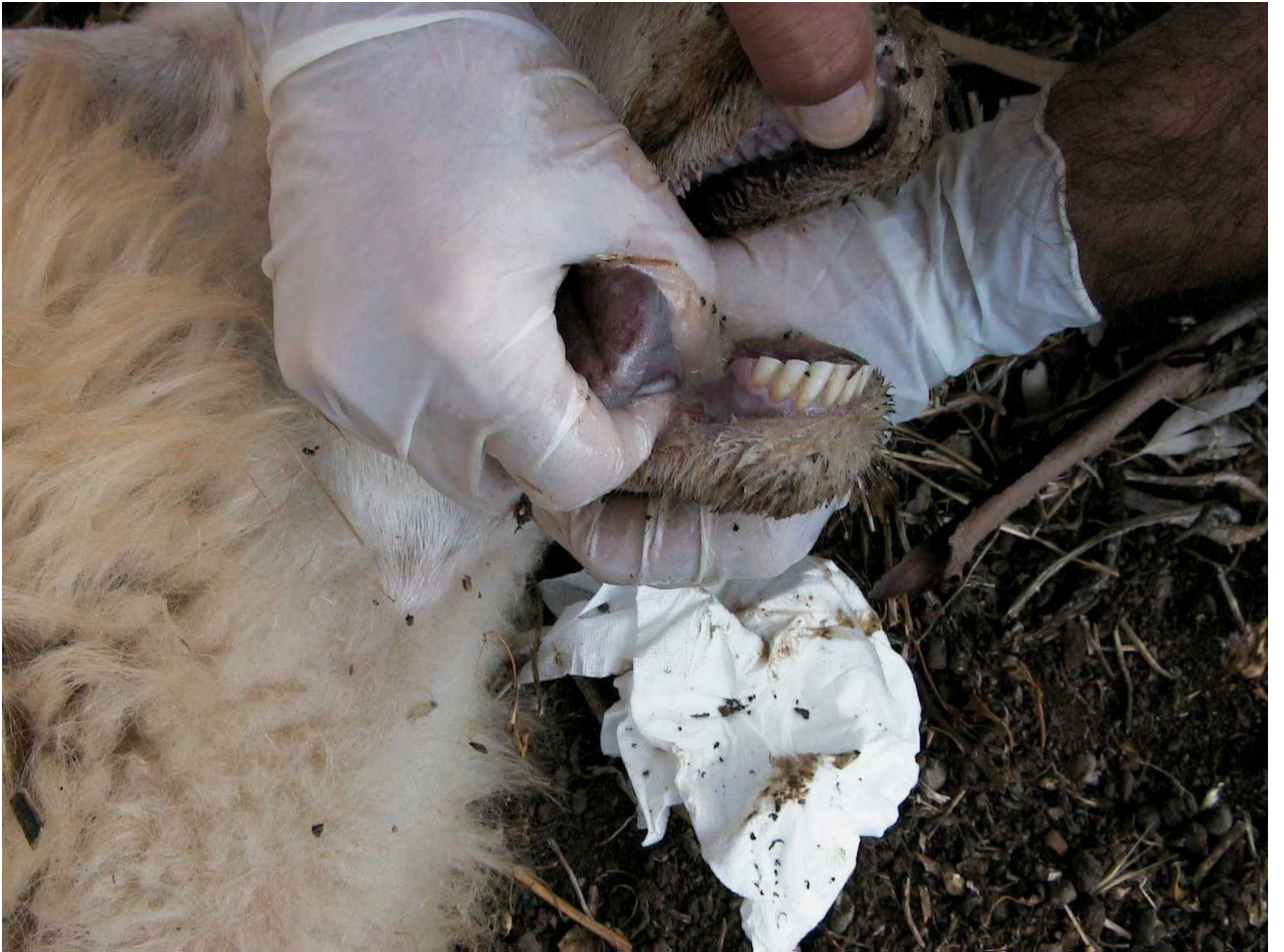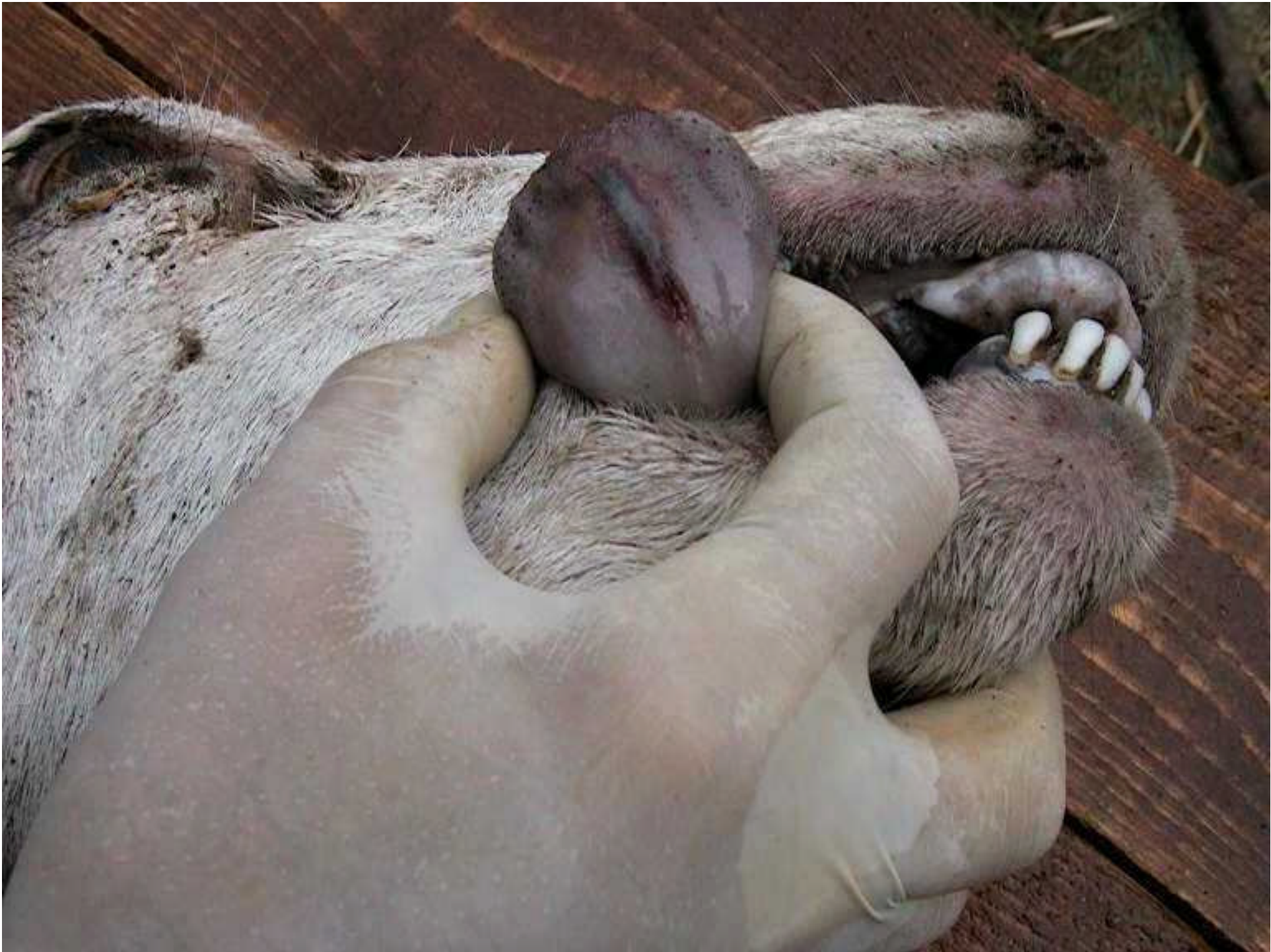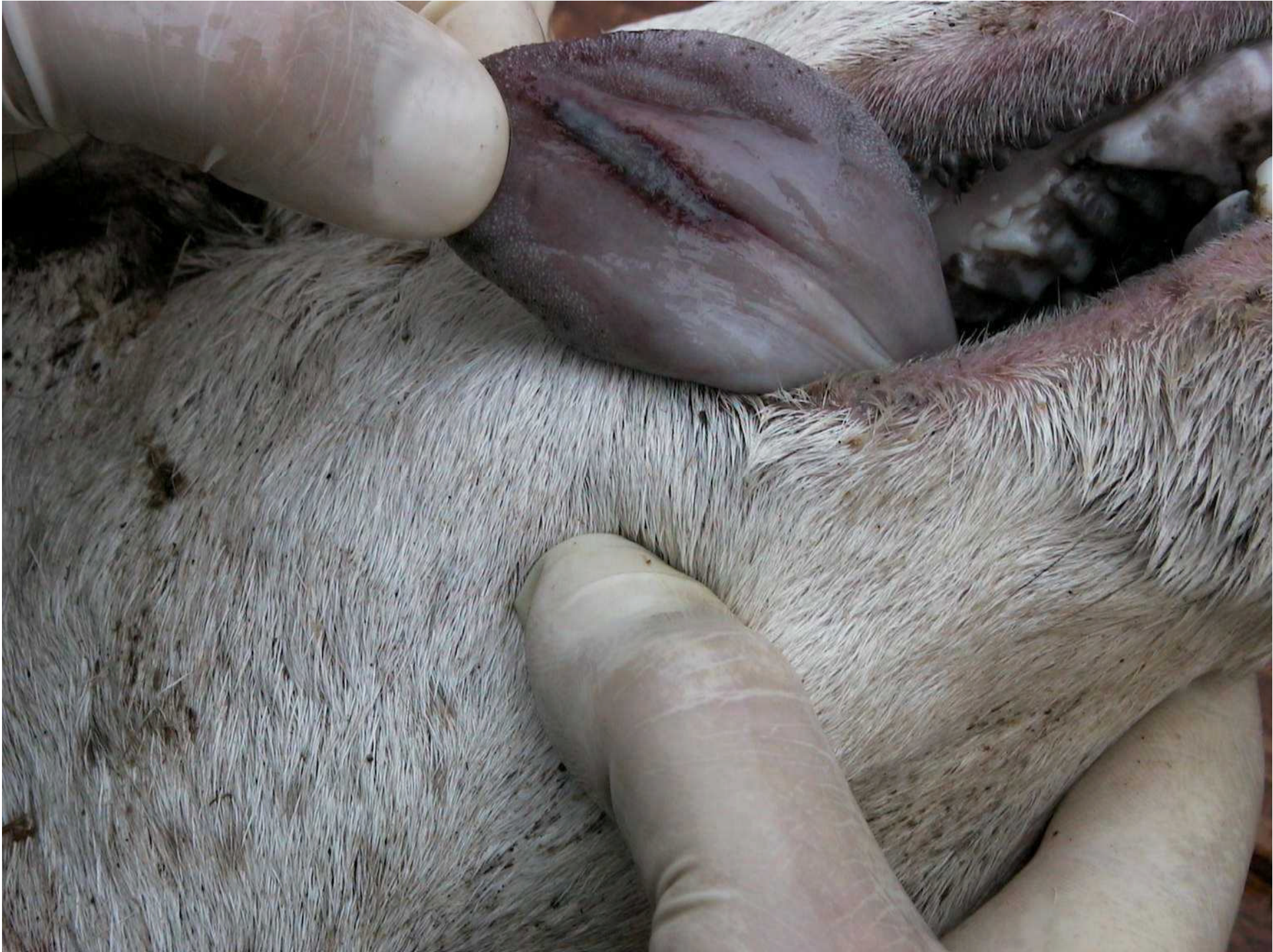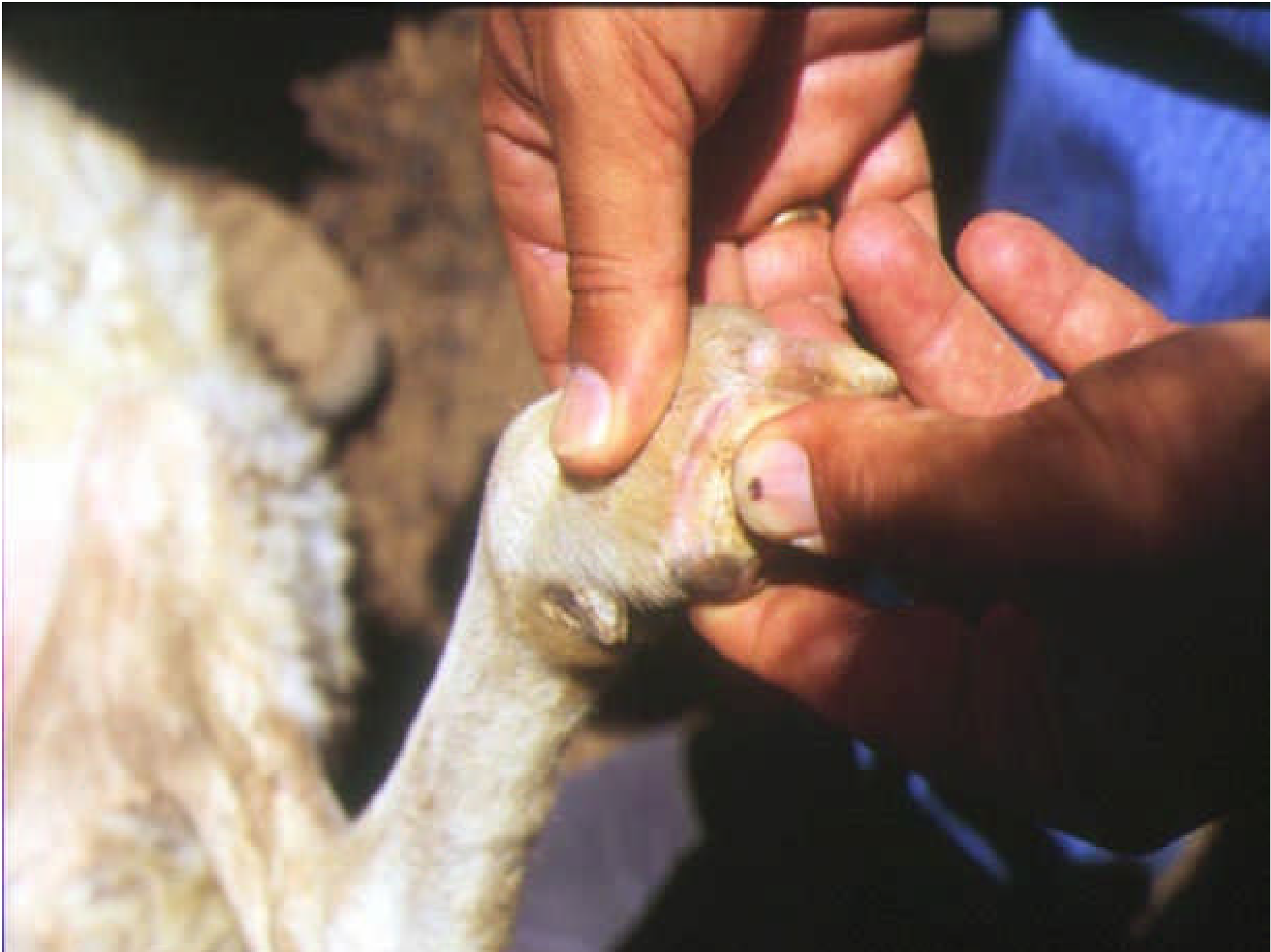# REGIONE PODALE

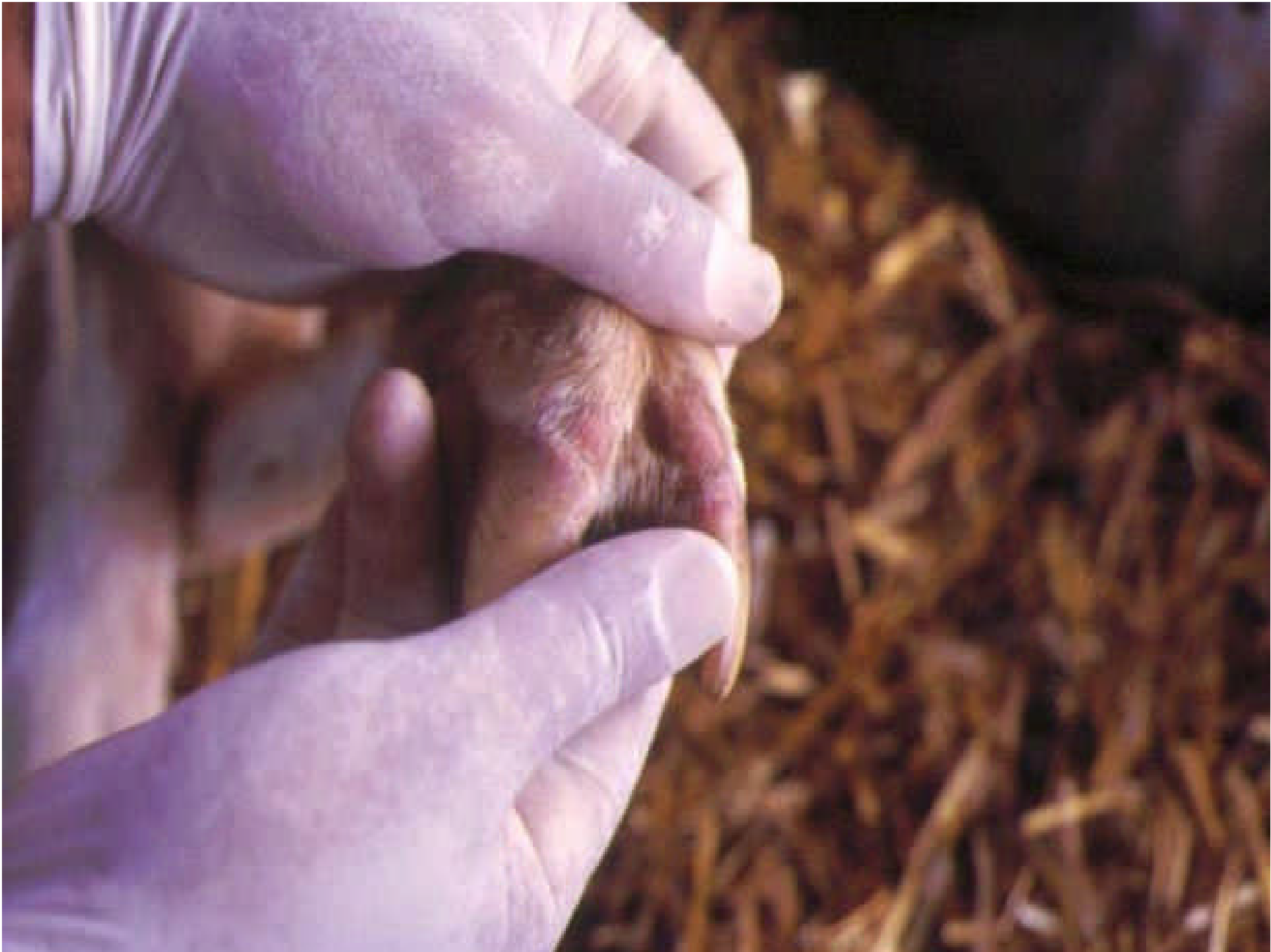## □ IPERMIA & EMORRAGIE

- ▣ Cercine coronario

## □ PODOFLEMMATITE











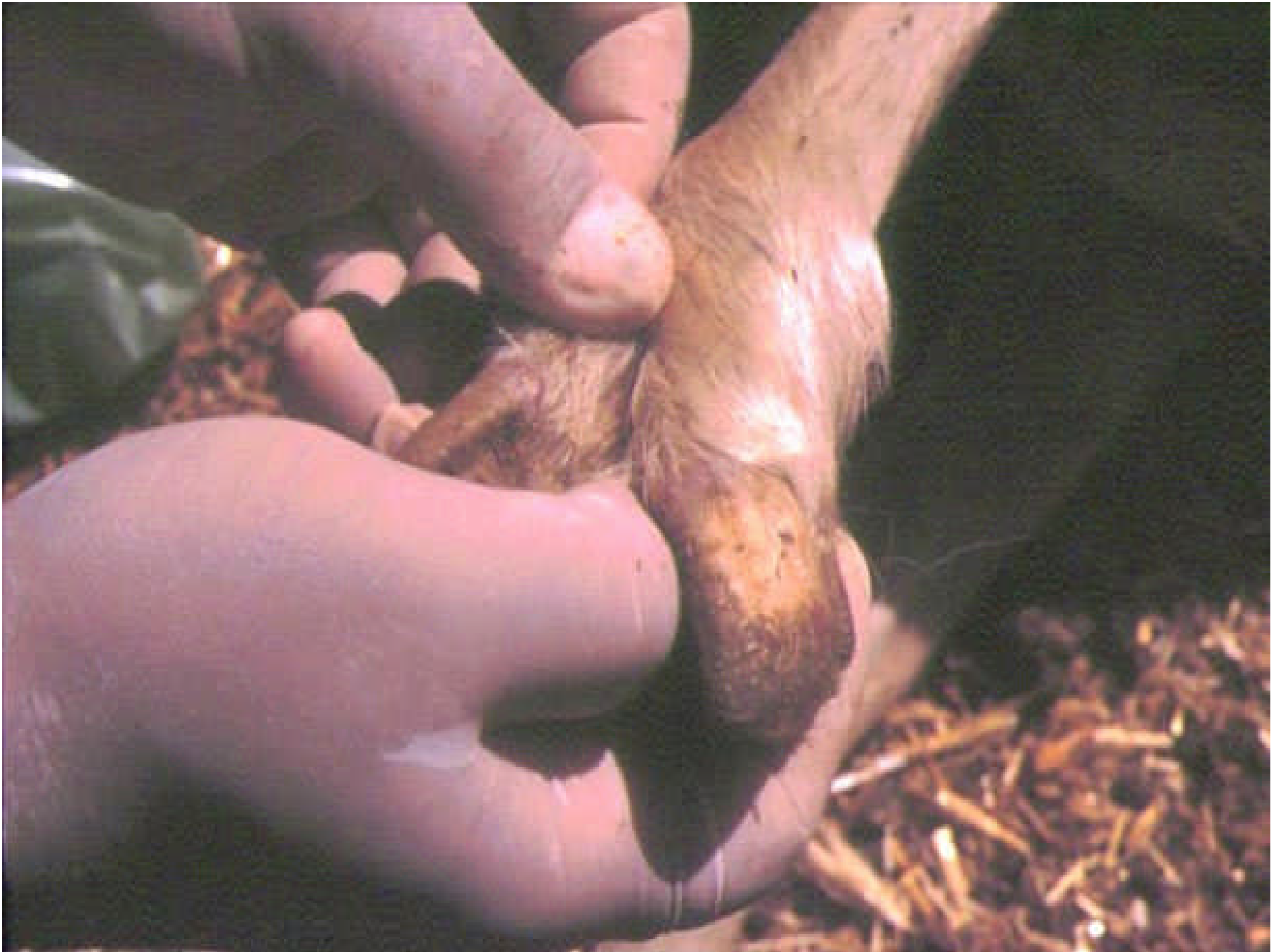






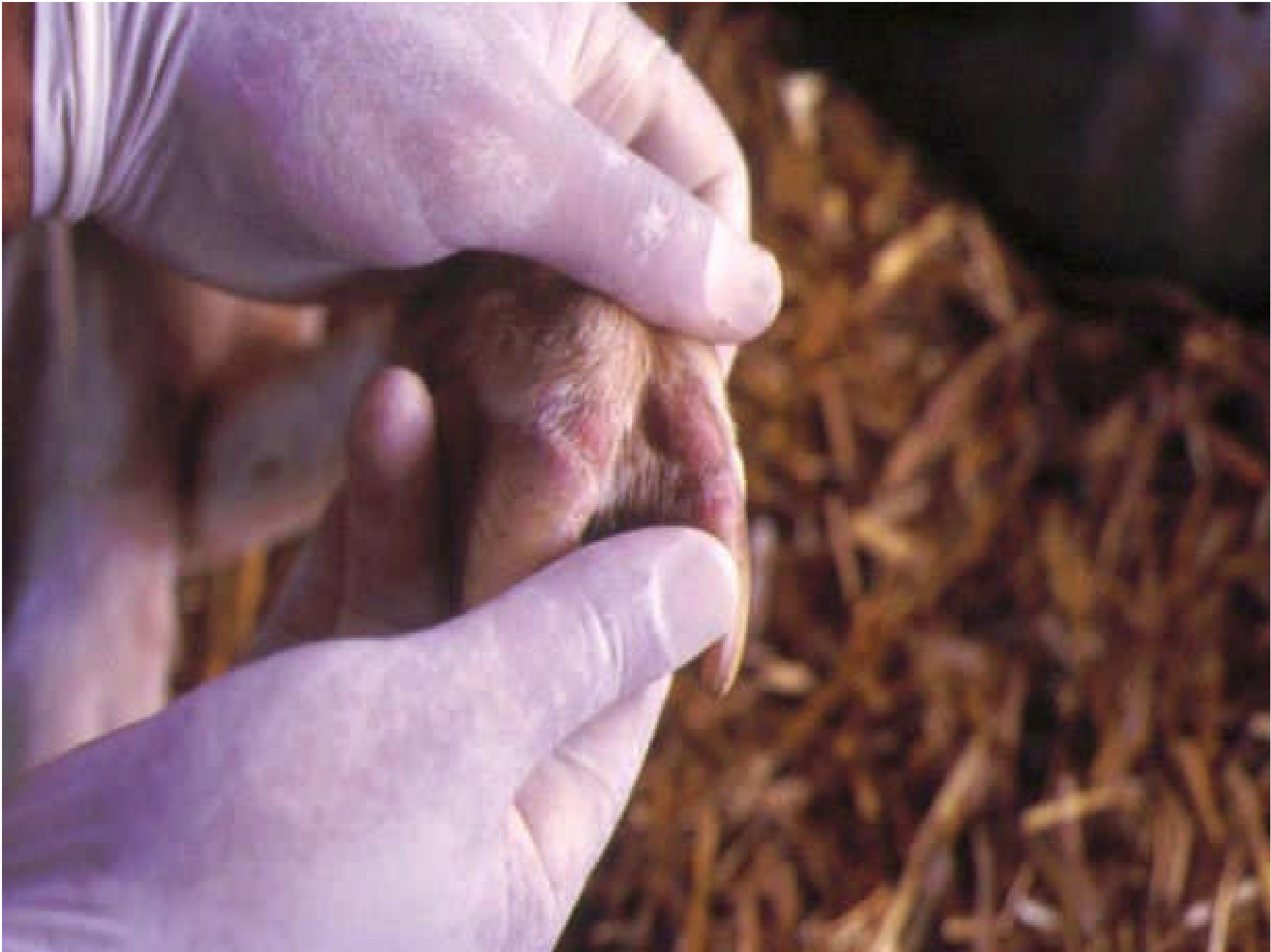






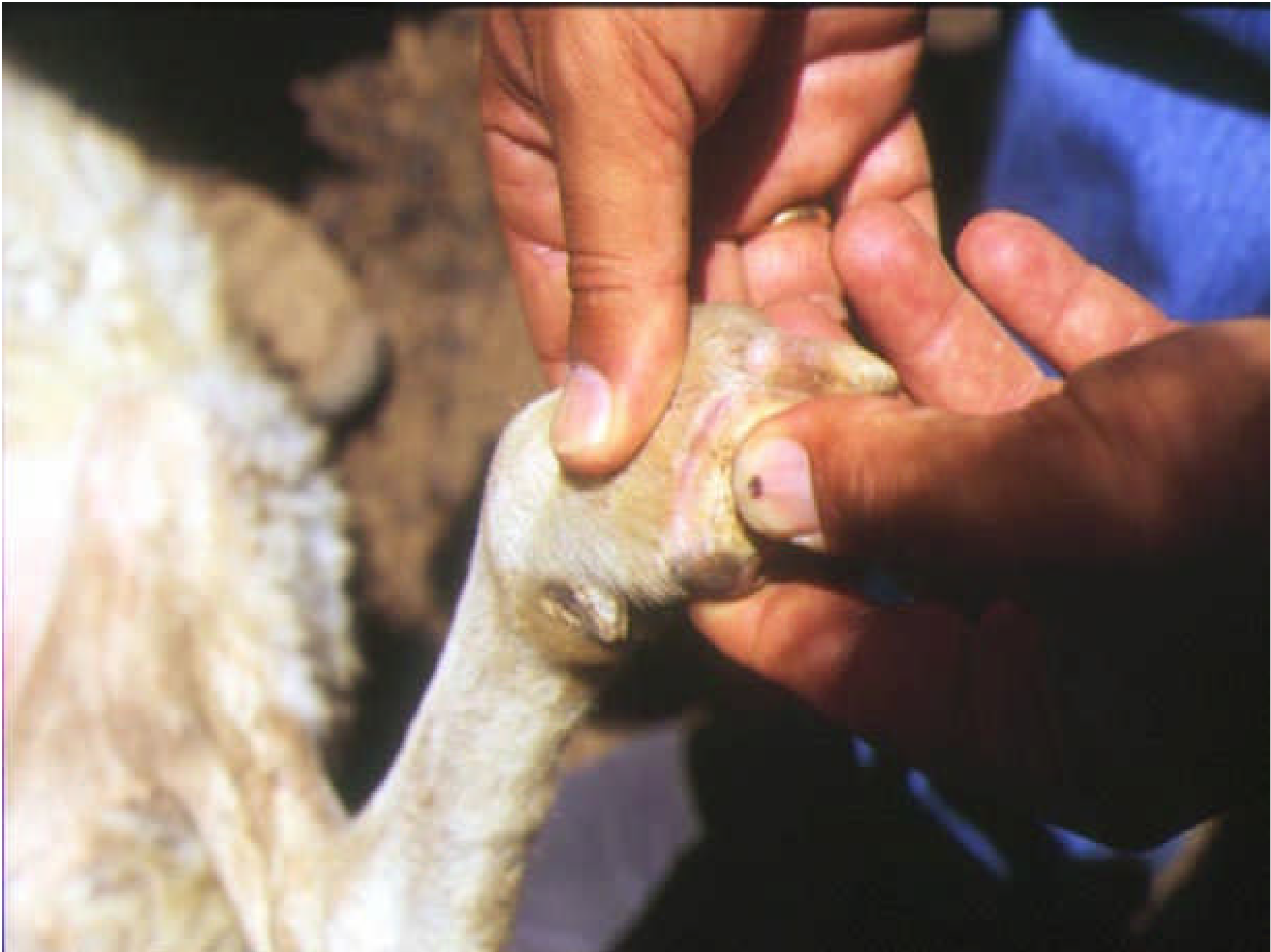









# LESIONI MUSCOLARI

- ❑ Emorragie, accumulo di liquido gelatinoso di colore giallastro, depigmentazione, necrosi dei muscoli del collo, dorso e quarto posteriore con conseguente calcificazione.

Le lesioni si manifestano come sintomatologia clinica 2 o 3 settimane dopo la fase acuta, quando l'animale mostra cachessia, torcicollo e difficoltà deambulatorie









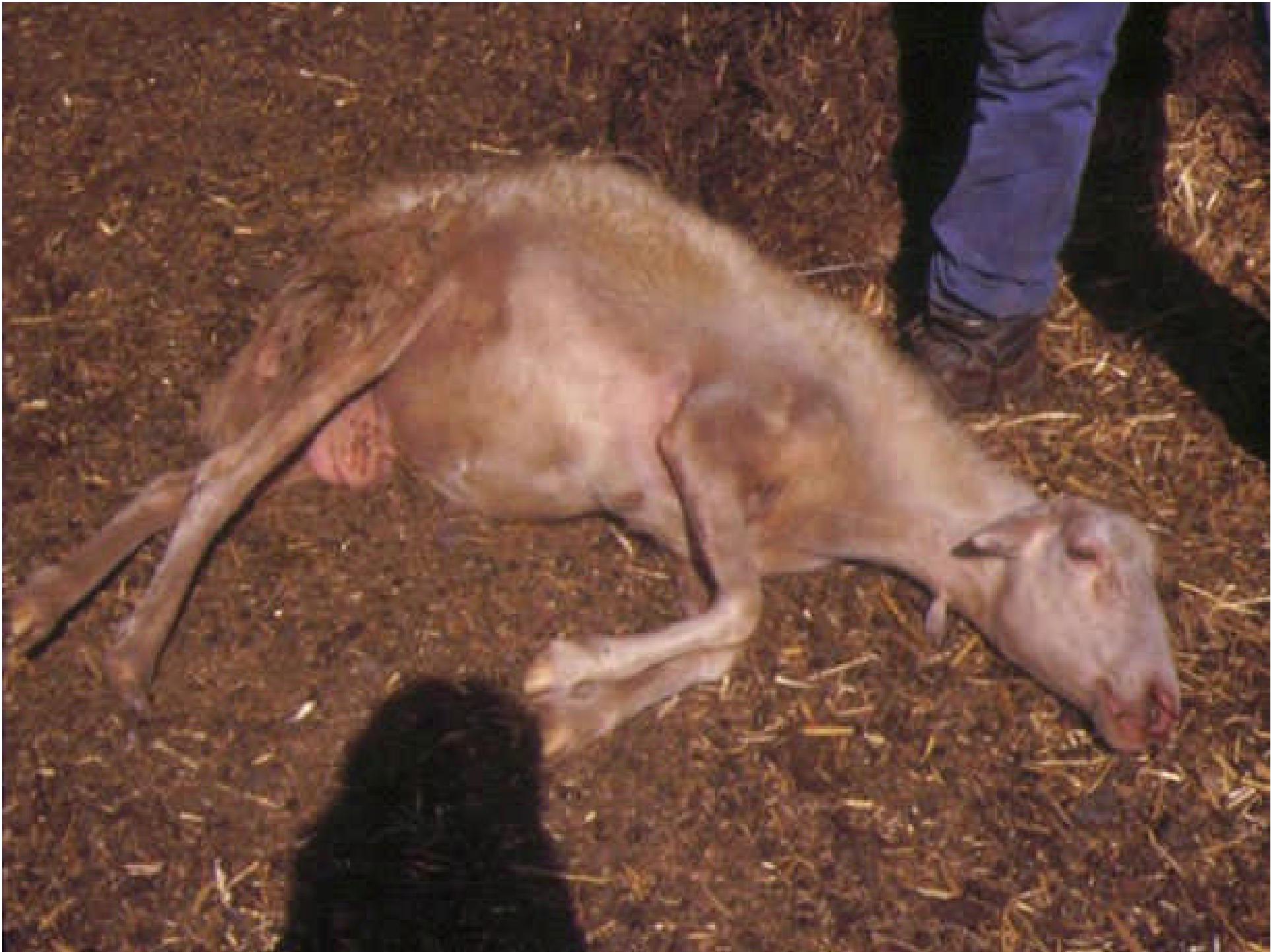



























# LESIONI ANATOMO-PATOLOGICHE

- ❑ Congestione ed edema polmonare
- ❑ Emorragie petecchiali parenchimali
- ❑ Idrotorace, idropericardio & emorragie sub-pericardiche
- ❑ Emorragie alla base dell'arteria polmonare (lesione più frequente)
- ❑ Ingrossamento ed edema perinodale dei linfonodi



# LESIONI CONGENITE

## OVINI

- Gravidanza iniziale: idrocefalo
- Gravidanza intermedia: formazione di cisti cerebrali
- Gravidanza tarda: encefalite a focolai

## BOVINI

- Gravidanza iniziale: riassorbimento embrionale o aborto
- Ultimi tre mesi di gravidanza: nessuna lesione

Emorragie sulla mucosa dell'omaso, all'apice delle papille del rumine e ovunque vi sia attività muscolare











































